

Pie equino-varo adquirido secundario a una lesión post-inyección del nervio ciático

Francisco José Moreno Martín

Universidad Complutense de Madrid. E. U. de Enfermería, Fisioterapia y Podología. Facultad de medicina, Pabellón II. Av Complutense s/n. Ciudad Universitaria. 28040. Madrid.

fcomorenmartin@yahoo.es

Tutor

Ángel Manuel Orejana García

Universidad Complutense de Madrid. E. U. de Enfermería, Fisioterapia y Podología. Facultad de Medicina, Pabellón II. Av Complutense s/n. Ciudad Universitaria. 28040. Madrid.

amorejan@enf.ucm.es

Resumen: El pie equino-varo es una de las patologías musculoesqueléticas congénitas más comunes en la ortopedia infantil. Esta patología, si se adquiere, suele ser debida a una lesión del nervio ciático, secundaria a una mala praxis en cuanto a la administración de medicamentos vía intraglútea. Debido a esta lesión, es de difícil abordaje terapéuticamente por lo que su resolución irá encaminada a acomodar el pie para llevar una vida lo más normal posible.

Palabras clave: Pie equino-varo. Pie zambo. Nervio ciático - Heridas y lesiones.

Abstract: Clubfoot is one of the most common congenital musculoskeletal deformity orthopaedic child. This acquired deformity is due to a sciatic nerve injury, secondary to malpractice in the administration of drugs via intragluteal. For this injury, it's difficult to approach therapeutically its resolution will aim to accommodate the foot to allow a normal life.

Keywords: Clubfoot. Sciatic nerve - Injury.

INTRODUCCIÓN

El pie equino-varo (PEV), también conocido como talipes equinovarus (TEV), pie bot o pie zambo, es una de las malformaciones musculoesqueléticas congénitas más comunes en el ámbito de la ortopedia infantil.

Los componentes que definen al pie equino-varo son: el equino (pie caído hacia abajo) con el astrágalo en flexión plantar y contractura capsular posterior, además de

acortamiento del tríceps sural; el varo que resulta de la alineación paralela en el plano frontal del calcáneo y el astrágalo, junto con una contractura capsular subastragalina y una contractura del tibial posterior; el aducto y la rotación interna resultado de la desviación medial del cuello astragalino, de la desviación medial de la articulación astrágalo-escafoidea y un metatarsus aductus con una rotación tibial normal. Además, el PEV presenta una extremidad hipoplásica, atrofia y acortamiento del talón.

El término *talipes* proviene del latín *talus*: 'tobillo', y *pes*: 'pie'. Equino (*equus*), por su parecido al pie de un caballo y *varus*: 'girado hacia dentro'.

Esta mal formación fue descrita por Hipócrates (Cos, 460 - 370 a.C.) en el año 400 a.C. como un pie equino, varo, supinado y adductus, proponiendo las manipulaciones y los vendajes como tratamiento efectivo. Llamó al pie equino-varo «*Killopodie*» y lo trataba con una bota de cuero con suela de plomo.

Afecta entre el 0,57 y el 6,8 de cada 1000 niños y niñas recién nacidos vivos en todo el mundo, y en un 2,57 por cada 1000 recién nacidos vivos en EE.UU. En la Península Ibérica la incidencia es de 1 por cada 1000 recién nacidos vivos. Probablemente, factores genéticos en relación con la raza hacen variar la incidencia, mientras que en países asiáticos es sólo del 0,56/1000 recién nacidos vivos, el PEV es más frecuente en la Polinesia, 6,8/1000 y en Malasia 4,5/1000, así como en la población de raza negra (3,5/1000, en Sudáfrica) y los aborígenes australianos (3,5/1000). Hay una mayor proporción de afectación entre sexo masculino y femenino de 3:1 y en el 51% de los casos suele ser una patología bilateral.

ETIOLOGÍA

El PEV, como otras muchas patologías, presenta una etiología de origen multifactorial (Fig.1), y probablemente represente un punto final a un proceso patológico severo. Dentro de las posibles causas del PEV podemos encontrar desórdenes neurológicos, musculares o incluso asociados a patologías degenerativas como la artrogriposis.

Aunque suele ser de causa multifactorial, los factores genéticos juegan un papel bastante importante siendo de un 33% de concordancia en gemelos idénticos y de un 25% en todos los casos familiares. Aunque el mecanismo genético exacto que produce el PEV aún no ha sido determinado, se atribuye a una causa poligenética donde múltiples genes y factores medioambientales son los responsables, aunque el gen PITX1, que es expresado casi exclusivamente en los MM.II. es el primer gen implicado en el PEV.

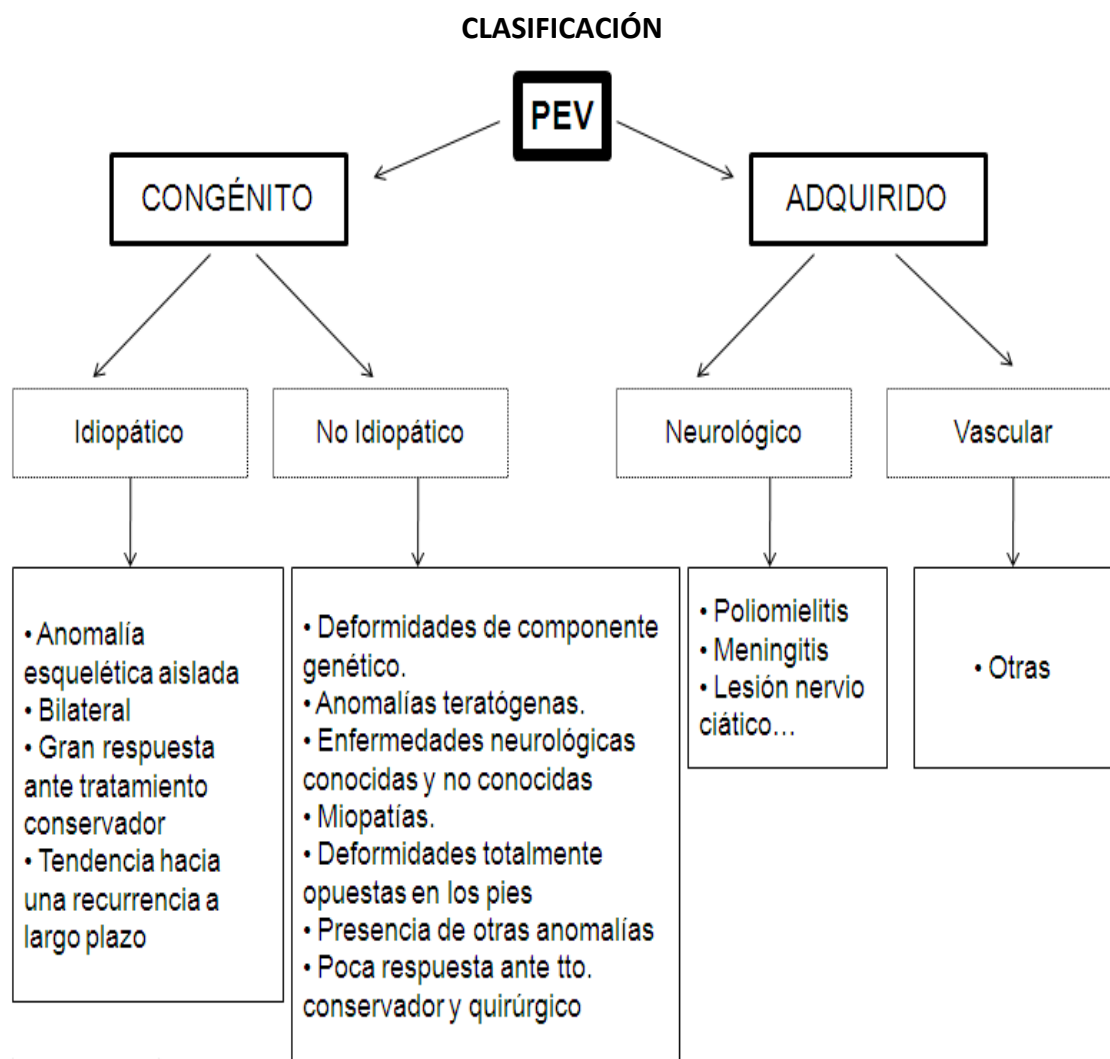


Figura 1. Clasificación del pie equino-varo según su etiología.

De toda esta clasificación, nos centraremos en el PEV adquirido de causa neurológica ya que es el motivo de consulta de nuestra paciente en la sesión clínica que nos ocupa.

El PEV infantil adquirido de origen neurológico puede darse por diversas patologías como la poliomiелitis o la meningitis pero existe una patología muy frecuente que produce PEV infantil, es la lesión del nervio ciático.

El nervio ciático (Fig. 2) forma parte del plexo sacro (L4-S4) y es el nervio más grande del cuerpo humano. Este nervio recibe aportaciones desde la rama ventral a nivel de L4-S3 y sale del plexo sacro a través de la escotadura ciática mayor bajando por detrás del músculo piramidal. La división posterior de la rama ventral en su parte distal, forma el nervio peroneo común, que es un nervio mixto (sensitivo y motor), inervando los músculos dorsiflexores de los dedos y los eversores y dorsiflexores del tobillo, además de la cabeza corta del bíceps femoral. La división anterior de la rama

ventral inerva los otros tendones y forma el nervio tibial. Esta división del nervio ciático en nervio peroneo común y nervio tibial, se realiza a nivel de la fosa poplítea.

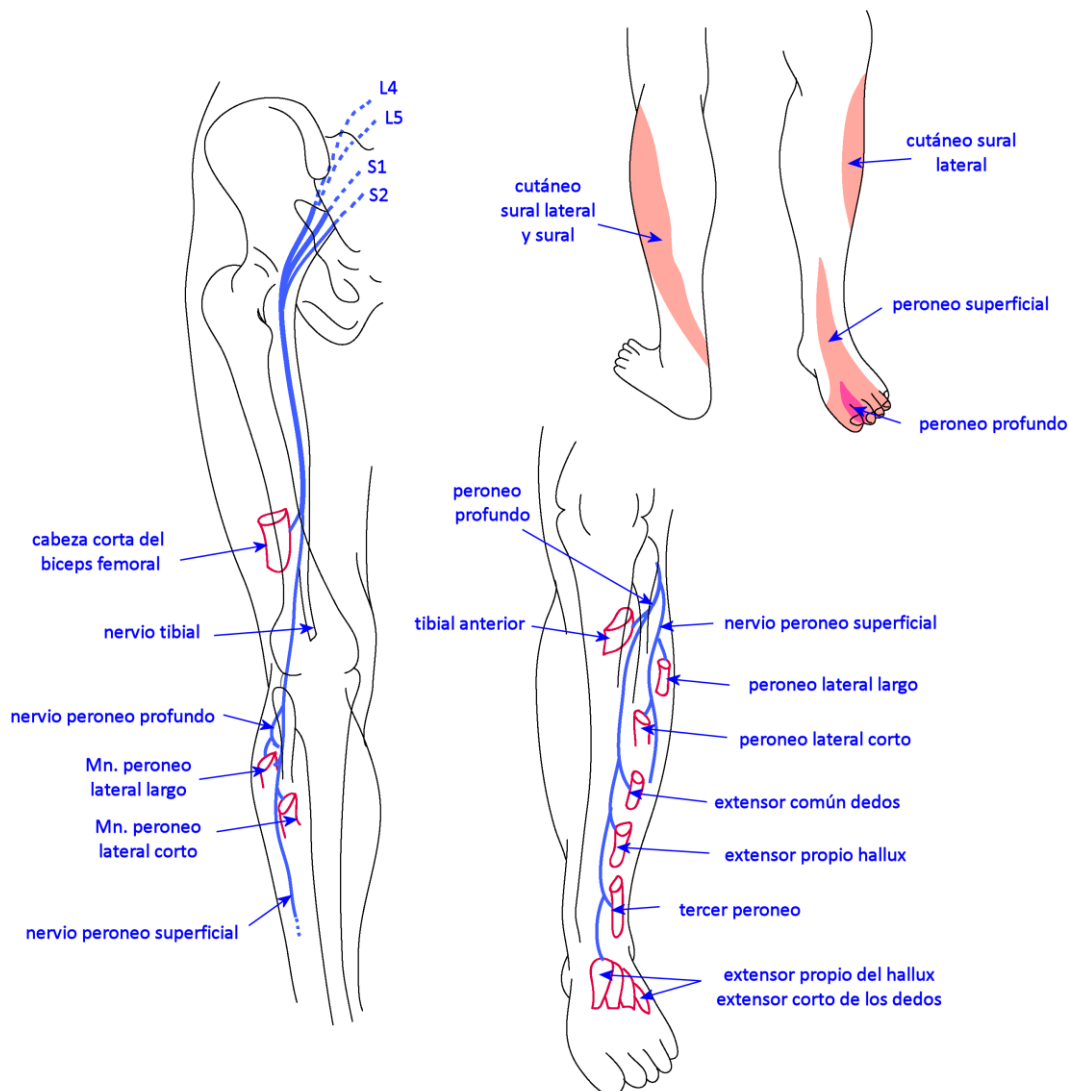


Figura 2. Recorrido del nervio ciático. Modificado de JenniferBaima y LisaKrivickas. Evaluation and treatment of peroneal neuropathy. Curr. Rev. Musculoskelet Med. (2008)1:147-153

El nervio peroneo común pasa a través de la porción lateral del músculo gastrocnemio. Este nervio se encarga de inervar la cara lateral de la pierna por debajo de la articulación de la rodilla. En la zona distal de la cabeza del peroné, este nervio se hace profundo, continuando entre el peroné y el músculo peroneo lateral largo. En este punto se bifurca en dos principales ramas que dan lugar al nervio peroneo profundo y al nervio peroneo superficial.

La lesión del nervio ciático produce una disfunción del nervio peroneo común que es la causa más frecuente de mononeuropatía de los MM.II. en la edad adulta. Esto se debe a diversas causas como pueden ser: posturas inadecuadas mantenidas en

el tiempo, cirugías, pérdida de peso, traumatismos, personas encamadas, colocación de las escayolas e idiopáticas; sin embargo, esta lesión no es común en la infancia, describiéndose pocos casos en la literatura.

El nervio ciático en recién nacidos puede lesionarse por cinco causas fundamentales:

- Fuerzas compresivas.
- Fuerzas de tracción.
- Lesiones isquémicas del nervio ciático o del miembro inferior secundario a una inyección de fármacos en el cordón umbilical.
- Inyecciones intramusculares.
- Necrosis del tejido celular subcutáneo.

En el caso clínico que nos ocupa en esta semana, la paciente sufría un pie equinovaro secundario a una lesión del nervio ciático debido a una post-inyección intramuscular a nivel del glúteo.

LESIÓN NERVIOS CIÁTICO POST-INYECCIÓN

Centrándonos en el punto 4 del apartado anterior (inyecciones intramusculares), diremos que este tipo de inyecciones no suelen realizarse en niños recién nacidos aunque si se realizasen, el pinchazo se haría en la región glútea. Las indicaciones que llevan a poner este tipo de inyecciones intramusculares son padecer: fiebre, dolores, infecciones, entre otras y se administran medicamentos como antibióticos, antipiréticos, vitaminas y vacunas como puede ser la antitetánica.

En estudios realizados en la India y Pakistán, han encontrado una alta frecuencia de uso indiscriminado de las inyecciones intramusculares en la región glútea. Más del 50% de estas inyecciones son administradas en condiciones antihigiénicas y falta de esterilidad, incluso, en algunas ocasiones, suelen ser administradas por amigos en sus casas, ambiente no cualificado para tal uso.

Durante muchos años, numerosos autores de diferentes nacionalidades han informado de que la incorrecta inyección en la región glútea podía causar lesiones nerviosas.

Una mala praxis en cuanto a la administración de inyecciones vía intramuscular en zona glútea es la causa de las lesiones del nervio ciático y son a menudo menospreciadas, aunque es una de las más frecuentes causas de lesión nerviosa en los MM.II en la infancia.

La lesión del nervio ciático por inyección intraglútea constituye sólo el 2,7% de todos los casos de neuropatía ciática según la University of California, aunque en literatura se ha observado que es la segunda causa más común de la lesión del nervio ciático después de la artroplastia de cadera.

Las lesiones por inyección intramuscular corresponden a más del 50% de todas las causas de lesiones del nervio ciático en EE.UU.

En la India y Pakistán, el 91% de los casos de lesión del nervio ciático corresponde a personas por encima de los 10 años de edad siendo el agente administrado analgésicos como el diclofenaco, que es administrado para todo tipo de dolores. En la edad infantil temprana (< 10 años), el fármaco que más se administra son los antibióticos. En un 81% de los casos, la inyección fue administrada por personal no cualificado.

El frecuente e indiferente uso de inyecciones, la falta de práctica, la inyección accidental y la poca masa muscular que presenta el glúteo de un niño, son los principales responsables de la lesión nerviosa del ciático en la infancia. En la región glútea, el nervio ciático está rodeado de un gran paquete de tejido conectivo que le sirve como protección natural contra las inyecciones; en la actualidad, las agujas pueden traspasar ese tejido conectivo y llegar al nervio ciático.

La lesión del nervio ciático está provocada por mecanismos sinérgicos como son:

- Inyección directa del nervio con un mecanismo de desarreglo y una sección de las fibras nerviosas.
- Compresión del nervio por el fármaco inyectado que presenta un efecto isquémico y puede ser directo o transmitido a los tejidos de alrededor.
- Efecto químico del fármaco.

Esta lesión del nervio ciático en su rama peronea común, a menudo, va a producir los signos clínicos de la deformidad del pie en posición de equino-varo o de equino porque la musculatura dorsiflexora y eversora del pie está paralizada. Rara vez, la musculatura plantarflexora y supinadora se ve dañada. Un pie equino-varo con disfunción del nervio peroneo común va a tener una difícil corrección.

TRATAMIENTO

La estrategia de tratamiento óptimo e ideal del pie equino-varo ha sido una cuestión de debate desde hace cientos de años existiendo controversia en cuanto a su manejo quirúrgico o conservador.

El tratamiento del PEV irá encaminado a conseguir un pie plantígrado, funcional y libre de dolor para que el paciente pueda llevar una vida lo más normal posible. El objetivo también será corregir la deformidad con una mínima pérdida de movilidad y longitud de MM.II. El pie quedará visualmente estético y no requiere de un zapato o de una plantilla ortopédicos hasta que se complete el tratamiento. No se conseguirá un pie totalmente normal, importante aspecto que habrá que avisar a los padres.

El tratamiento quirúrgico, en muchos autores, será la última opción de tratamiento una vez que todas las posibilidades terapéuticas conservadoras hayan sido fallidas.

Tratamiento Conservador

El principal objetivo del tratamiento conservador será llevar al pie hacia una posición lo más normal posible realizando repetidamente manipulaciones.

Estas manipulaciones son repetidas hasta que la deformidad está o completamente corregida o permanece estática con posteriores manipulaciones.

El tratamiento conservador consistente en manipulaciones, se lleva a cabo en la primera semana de vida. El tratamiento conservador se podría dividir en 2 etapas: la etapa pre-Ponseti y la etapa post-Ponseti.

Ignacio V. Ponseti (Menorca, 1914 - 2009), médico español pionero en la ortopedia infantil, desarrolló en los años 50 el Método Ponseti para la corrección no invasiva del PEV infantil. Esta técnica es esencialmente conservadora.

En la época pre-Ponseti, se hizo hincapié en el tratamiento conservador del PEV y continuaban con un tratamiento quirúrgico si el tratamiento conservador fallaba; mientras que en la época post-Ponseti, conociendo que el Método Ponseti es esencialmente conservador, sugiere que todas las modalidades post-Ponseti han sido abandonadas. Otros métodos, incluido el quirúrgico, han sido seguidos dependiendo de la preferencia terapéutica de cada uno.

Los principales métodos terapéuticos que se usan para el tratamiento del PEV infantil hoy en día son, el Método o Técnica Ponseti y el método Francés.

Método Ponseti

Método de tratamiento simple pero preciso, no invasivo para la corrección del PEV infantil desarrollado por Ignacio V. Ponseti en los años 50, que no fue el tratamiento gold estándar hasta 1990. Este método ha mostrado un alto nivel de corrección de la deformidad en un periodo corto de tiempo debido al entendimiento sólido de la patomecánica del PEV.

El tratamiento debe empezar lo antes posible (1ª semana de vida) y consiste en la manipulación y en el cambio semanal de una serie de escayolas moldeadas a medida y por encima de la rodilla de los niños, realizando una moderada manipulación del pie. En cada cambio de escayola, el pie se examina y se anota en la puntuación de Pirani que es un método de evaluación y documentación de la severidad que presenta el PEV donde podemos ver la evolución de ese PEV a lo largo del tratamiento.

Existen varios métodos de evaluación pero es el de Pirani el más usado por su simpleza. Consiste en 6 partes, cada una de las cuales puede tener una puntuación de 0 (normal), 0,5 (suavemente anormal) o 1 (severamente anormal), dando una puntuación total de 0 - 6. El PEV más severo es que obtiene la puntuación más alta. La escala de medición se puede dividir en "observar, sentir y movilizar" y se evalúa por separado los componentes del retropié y del antepié. Cada uno se divide a su vez en 3 obteniendo una puntuación de 0 - 3. Se valora en retropié (Fig. 3) el pliegue posterior, el signo de talón vacío y la rigidez del equino. Y a nivel de mediopié se valora, el borde lateral del pie curvado, cabeza astragalina y pliegue medial. (Fig. 4).

"Observar" Pliegue posterior	0	Sin pliegue en el talón
	0,5	Leve pliegue en el talón
	1	Profundo pliegue en el talón
"Sentir" Signo de vacío en el talón	0	Talón con fuerza (calcáneo en posición normal)
	0,5	Leve suavidad
	1	Muy suave la sensación de talón (no se palpa el calcáneo)
"Mover" Rigidez del equinismo	0	Dorsiflexión normal
	0,5	El pie llega a ser plantígrado con la rodilla extendida
	1	Equino rígido
"Observar" Borde lateral del pie	0	No desviación de la línea recta
	0,5	Desviación medial en la zona distal
	1	Severa desviación proximalmente
"Sentir" Cabeza del astrágalo	0	Articulación talonavicular reductible
	0,5	Articulación talonavicular subluxada pero reductible
	1	Articulación subtalar irreductible
"Mover" Pliegue medial*	0	Sin pliegue medial
	0,5	Leve pliegue medial
	1	Profundo pliegue medial alterando el contorno del pie

* El pie puede ser movilizado a la posición de máxima corrección cuando evaluamos el pliegue

Figuras 3 y 4. Tablas de evaluación de la severidad del pie equino-varo según Pirani.

Las manipulaciones siguen un protocolo específico con la intención de corregir todas las deformidades simultáneamente, excepto el equino (Fig.5).

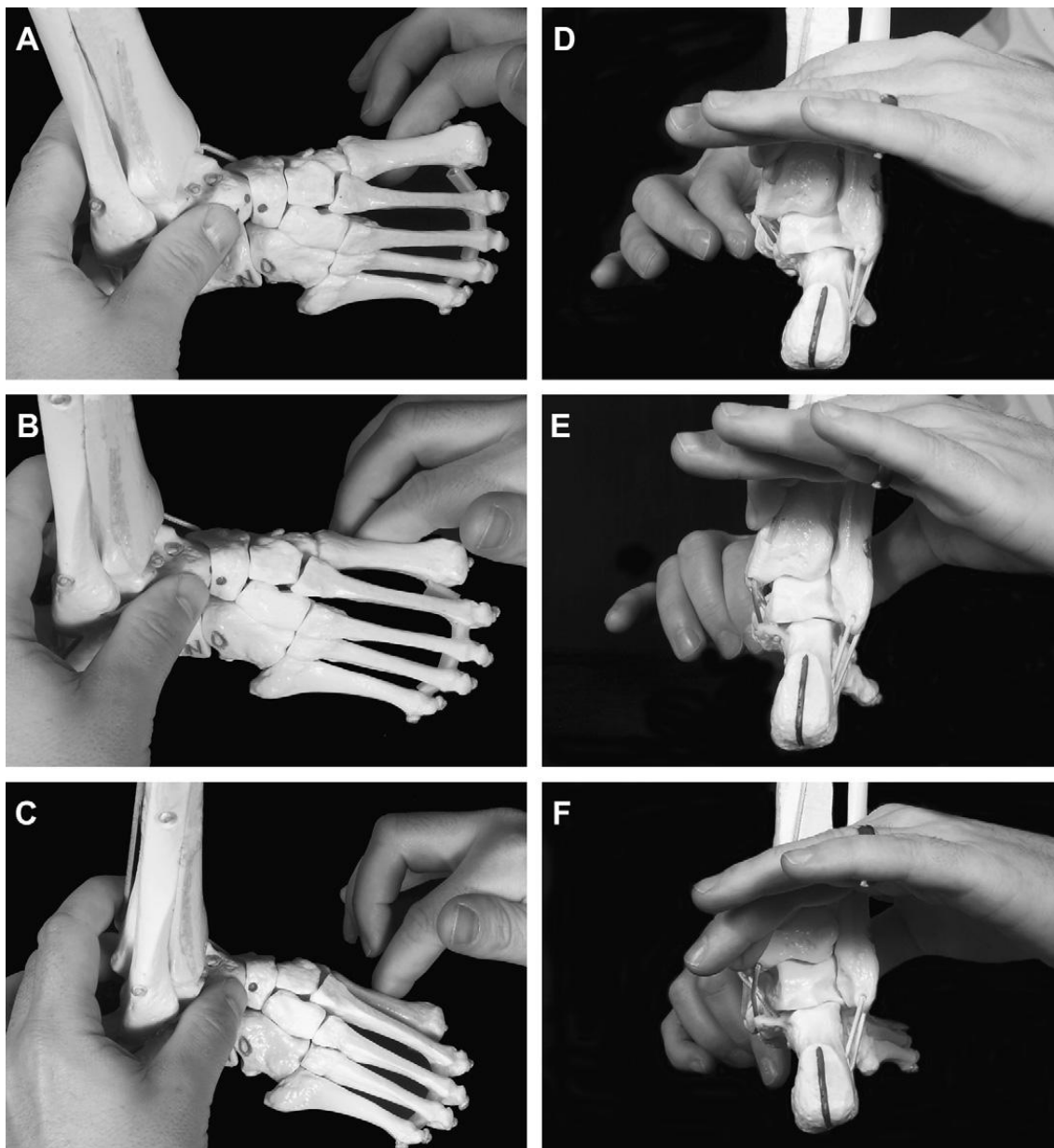


Figura 5. Manipulaciones en el método Ponseti.

El antepié debe quedar alineado correctamente con el retropié. Ponseti destaca la presencia de una deformidad en cavo además de una inversión o supinación del retropié. El cavo es debido a una gran plantarflexión del primer radio que da la sensación de un antepié pronado en relación con el retropié. La corrección de esta plantarflexión del primer radio se realiza en las dos primeras escayolas que se le ponen al paciente, supinando el antepié realizando presión bajo el primer metatarsiano. En la tercera escayola, el antepié se coloca en abducción realizando simultáneamente una presión opuesta sobre el borde lateral de la cabeza del astrágalo. No se debe hacer

presión alrededor del talón o en la región de la articulación calcáneo-cuboidea ya que esto bloquearía el movimiento del calcáneo. En la cuarta escayola, se debe corregir la posición del antepié con respecto al mediopié, llevándolo gradualmente desde la posición de supinación a una posición neutra mientras que incrementamos la abducción. La articulación astrágalo-escafoidea, calcáneo-cuboidea y la subtalar son simultáneamente reducidas. El calcáneo evertirá, abducirá y rotará bajo el astrágalo colocándose en su posición normal sin ninguna manipulación directa del retropié. En la última escayola, el pie estaría aproximadamente en 70° de abducción. Cada escayola se empieza a moldear por debajo de la rodilla. Una vez que está completa esa parte, la escayola se extiende hasta la ingle dejando la rodilla a 90° de flexión.

Una vez que el pie está en posición de abducción y el talón está en valgo, el equino puede ser reducido. Es importante evaluar la dorsiflexión que presenta el pie entero cuando presionas bajo el antepié pudiendo causar dorsiflexión de las articulaciones mediotarsianas. Si no es posible realizar la dorsiflexión más allá de la posición neutral, se requerirá de una tenotomía percutánea del tendón de Aquiles. Ponseti asegura que la tenotomía es requerida en un 70% de los casos de PEV.

Una vez realizada la tenotomía, el pie se inmoviliza con yesos en una sobrecorrección de 75° de abducción y 20° de dorsiflexión durante tres semanas más. Si no se consigue esta posición, la escayola será mantenida durante más tiempo. Una vez que se retire la escayola, el niño llevará unas botas fijadas a una barra (tipo Denis-Brown) con una rotación externa del pie o pies afectados (Fig.6). Esta férula será llevada todo el día (23 horas) durante 3 meses. En los infantes que deambulen, esta férula será colocada para dormir unas 12 o 14 horas al día hasta la edad de 4 años.



Figura 6. Férula Denis-Brown

Método Francés

Este método, descrito por Bensahel, requiere de manipulaciones diarias del PEV del recién nacido por parte de un fisioterapeuta especializado que realizara inmovilizaciones con tape para mantener la corrección que se había logrado con los estiramientos. El tape consigue mantener la posición correcta pero también permite algo más de movilidad, al contrario que con el método Ponseti. El método Francés se

centra en el estiramiento del músculo peroneal como manera de mantener una corrección a largo tiempo. Estos tratamientos diarios son continuos durante los dos primeros meses de vida. La frecuencia del tratamiento desciende a 3 veces por semana cuando el niño cumple los 6 meses de edad. Una vez que la corrección se mantiene, los padres deben continuar con los ejercicios domiciliarios y con férulas nocturnas hasta que el niño comience a caminar.

Existen otras técnicas no invasivas de tratamiento que son menos comunes pero también se usan como tratamiento conservador del PEV:

Método “Montpellier”

Realizado por Dimeglio y col. han obtenido buenos resultados usando una técnica de manipulaciones intensivas y movilización pasiva continuada. Este tratamiento requiere largos periodos de hospitalización y es bastante caro en términos de recursos. Con este método no se descarta la posibilidad de necesitar cirugía de partes blandas, pero reduce la posibilidad de cirugía.

Método Kite

Kite es el principal defensor de las manipulaciones. Corrige cada componente del PEV de manera independiente. Kite cree que el varo de talón puede ser corregido evertiendo el calcáneo; sin embargo, el calcáneo sólo evertirá cuando esté en abducción bajo el astrágalo. Este método permitirá la corrección del cavo pero la corrección del equino será más lenta.

TRATAMIENTO QUIRÚRGICO

Cuando el tratamiento conservador falla, el PEV se puede corregir con procedimientos quirúrgicos de partes blandas en niños.

COMPLICACIONES

Existen 3 tipos de complicaciones en cuanto al tratamiento del PEV.

No llegar a la corrección total

Se puede dar en cualquier tratamiento y se debe a un error en la aplicación, o al fallo de una técnica en particular.

Sobrecorrección

Algunos de los resultados más pobres en cuanto al tratamiento se debe a una sobrecorrección. Es una situación muy difícil de tratar. Un sobrealargamiento del tendón Aquileo con o sin un sobrealargamiento del tibial posterior, puede producir una deformidad en el calcáneo que puede estar asociada con el valgo.

Recurrencia de la deformidad

Este problema existe con todos los métodos de tratamiento. Esta recurrencia suele producirse cuando se realizan liberaciones quirúrgicas de partes blandas. En este caso habría que volver a colocar las escayolas.

GUÍA PARA UNA BUENA PRÁCTICA

- Empezar con el tratamiento conservador lo antes posible.
- Realignar el pie (Ponseti).
- Realizar la tenotomía del tendón de Aquiles si el retropié queda encajado después de que el varo de talón sea corregido.
- Uso de la férula para mantener la corrección hasta los 4 años de edad por las noches.
- Volver a escayolar si existe recurrencia de la deformidad.
- Reevaluar el pie cada cierto tiempo.
- Apuntar los resultados a largo plazo.

CONCLUSIONES

El PEV es una patología enigmática que trae de cabeza a los mejores cirujanos ortopedas del mundo.

La identificación exacta de la etiología del PEV sería de gran ayuda para determinar el pronóstico y el apropiado método de tratamiento en cada paciente de manera individual.

Mientras que múltiples teorías han sido propuestas para explicar la etiología del PEV, está cogiendo cada vez más fuerza la teoría poligenética junto con los factores ambientales.

El PEV secundario a la lesión del nervio ciático puede ser evitado si tenemos en consideración las medidas de seguridad y de responsabilidad civil.

Es necesario conocer bien la anatomía del niño y la zona donde se va a inyectar el medicamento en el caso que fuera necesario. También se puede sustituir la zona de inyección en el glúteo por el vientre o incluso por el muslo.

Gracias al método Ponseti, han descendido el número de cirugías del PEV en niños. Hay que recordar que esta técnica presenta buenos resultados si se acompaña con una férula. Este tratamiento tiene como objetivo evitar el dolor, que el pie sea funcional y colocarlo en una posición plantígrada.

CASO CLÍNICO

Mujer de 37 años de edad que acude al Servicio de Patología y Ortopedia el día 25 de junio de 2010 debido a un dolor en el borde externo (desde cabeza M5 hasta borde lateral de talón) del pie derecho de tipo mecánico de más de 1 año de evolución, secundario a una deformidad residual de una cirugía de PEV realizada cuando era pequeña. Esta lesión de PEV se produjo tras una inyección en el glúteo de ATB que le dañó el nervio ciático, afectando a la rama del peroneo común.

La paciente también refiere tensión en la cara posterior de la pierna e inflamación local pero no es un síntoma constante. Además, refiere dolor en cadera derecha (zona de trocánter mayor y zona de glúteo y piramidal). No presenta dolor lumbar. El pie izquierdo es asintomático.

En la exploración física, se observa HQ de 2º rocker en región de M5 del pie derecho. El eje del pie es adducto (rígido en PD y flexible en PI además menos acusado) con prominencia lateral de la apófisis estiloides. El ALI en sedestación se encuentra presente. No edemas, no masas, no inflamación local, no lesiones significativas salvo la HQ señalada.

En bipedestación, se observa la orientación del eje de rotación de la ASA lateralizado en PD y neutro en PI. El ALI es presente. El apoyo global del pie izquierdo es neutro y supinado en el pie derecho. El test de resistencia a la supinación es poco costoso en el PD (+) y moderadamente costoso en PI (++) . El Navicular drop presenta 4 mm en PI y 2 mm en PD. El test de Jack no es valorable en el pie derecho ya que no tiene apenas movilidad de la 1ª AMTF y en el pie izquierdo es costosa la flexión dorsal del hallux pero no la resupinación. LA PRCA es de 2º VL en el PI y de 0º en el PD. El

tercio distal de la tibia presenta 7º VR en la pierna izq. y 2º VR en pierna derecha. Además presenta una asimetría en pliegues poplíteos y glúteos de 17 mm más bajo el lado derecho.

El balance articular muestra disminución de la flexión dorsal de tobillo en el MID (80º FxD con rodilla ext. frente a 98º del izq.). La movilidad de la ASA es normal y libre en el PI y limitada en el PD (14º inversión). En Chopart hay muy poca movilidad en PD y normal en el PI con equino flexible de columna interna y estabilidad de Chopart. La movilidad del 1º radio muestra 1:1 en PI y apenas valorable en PD. La flexión dorsal de la 1ª AMTF del PD está limitada a 32º y es normal en PI con 60º.

Juicio diagnóstico

Pie supinado con metatarsus adducto en pie derecho y restricción de la movilidad de ASA en posible relación con episodios quirúrgicos que le han practicado para el tratamiento de PEV infantil por lesión post-inyección del nervio ciático. Retracción gastrosóleo derecho.

Pie izquierdo dentro de los parámetros de normalidad.

Tratamiento

Se le propone un tratamiento consistente en una órtesis plantar termoconformada en EVA de 45º shore con ALI y ALE molde, PRC de 2º-5º en PD y de 2º-4º en PI. Se fenestra M5 y la apófisis estiloides del PD y se rellena con porón medical de 6 mm (bordes romos).

Revisión tratamiento

El día 4 de abril del 2011 acude a revisión de tratamiento. La paciente refiere que con la OP ha mejorado parcialmente su dolor en la región externa del pie y del tobillo derecho. También refiere que con las OP no ha controlado del todo su dolor y, sobre todo, refiere un empeoramiento de la posición del pie (mayor deformidad en VR).

La paciente trabaja de enfermera de quirófano y calza la OP en un calzado sanitario pero se le sale el pie por la elevación del talón de PD.

Por tales motivos, se le propone un nuevo tratamiento consistente en una OP de fibra de carbono (para estabilizar más el pie) con balance en eversión de 3º en PD y balance en inversión a 0º en PI. El ALI de la paciente con una adición medial muy leve en ambos pies. PRC de 2º-4º en PI y de 3º-5º en PD. Estabilización de retropié izquierdo y en PD colocar una TCD de 5 mm de EVA de 60º shore.

Entrega tratamiento

El día 8 de junio de 2011 se entrega el nuevo tratamiento. La OP ajusta muy bien tanto la OP derecha como la PRC de 3º-5º en PD. Se le compensa parcialmente la disimetría de MM.II. con 6 mm más de altura en OP derecha. No se realiza fenestración en 5ª cabeza metatarsal.

Ver evolución y si precisa mayor control de su inversión y de su disimetría.

Como la paciente realiza bailes de salón, no se puede acoplar la órtesis por lo que se recomienda colocar una CPA de 6 mm y estabilizar el talón en discreta eversión a demanda de la CPA.

Revisión después de verano según su evolución clínica.

BIBLIOGRAFÍA

1. Cooke SJ, Balain B, Kerin CCh, Terrence Kiely N. Clubfoot. Curr Orthop. 2008;22:139-149.
2. Senes FM, Campus R, Becchetti F, Catena N. Sciatic nerve injection palsy in the child: Early microsurgical treatment and long-term results. Microsurgery. 2009;29:443-448.
3. Hulme A. The management of congenital talipes equinovarus. Early Hum Dev. 2005;81:797-802
4. Dobbs MB, Gurnett ChA. Update on Clubfoot: Etiology and Treatment. Clin Orthop Relat Res. 2009;467:1146-1153.
5. Maqbool W, Sheikh S, Ahmed A. Clinical, electrophysiological, and prognostic study of postinjection sciatic nerve injury: An avoidable cause of loss of limb in the peripheral medical service. Annals of Indian Academy of Neurology 2009;12(2):116-119.
6. Yilmaz Y, Emre Öge A, Yilmaz-Degpirmenci S, Say A. Peroneal nerve palsy: the role of early electromyography. Eur J Paediatr Neurol. 2000;4:239-242.
7. Anand A, Sala DA. Clubfoot: Etiology and treatment. Indian J Orthop. 2008;42(1):22-28.
8. Yoshioka S, Huisman NJ, Morcuende JA. Peroneal nerve dysfunction in patients with complex clubfeet. Iowa Orthopaedic Journal. 2010;30:24-28.

9. Pietrucin-Materek M, Van Teijlingen ER, Barker S, Keenan Forrest K, Miedzybrodzka Z. Parenting a child with clubfoot: A qualitative study. *Internacional Journal of Orthopaedic and Trauma Nursing* 2011. [citado 2011 Jun 13]. Disponible en: www.elsevier.com/locate/ijotn.

BIBLIOGRAFÍA DE CONSULTA

1. Cailliet R. Síndromes dolorosos: tobillo y pie. 3ª ed. México D.F.: El Manual Moderno; 1998.
2. Núñez-Samper Pizarroso M, Llanos Alcázar LF. Biomecánica, medicina y cirugía del pie. 2ª ed. Barcelona: Masson; 2007.

Recibido: 11 diciembre 2011.

Aceptado: 1 febrero 2012.