

Guía de trabajos prácticos y autoinstrucción. Organografía microscópica de Mamíferos. Aparato excretor

María Elena Cruz López. Iris Carolina Valdez.

Cátedra de Histología Animal. Facultad de Ciencias Naturales e Instituto Miguel Lillo.
Universidad Nacional de Tucumán. Miguel Lillo 205. 4000 S.M. de Tucumán. Argentina.
mecruz53@hotmail.com

**Diseño gráfico
Iris Carolina Valdez**

Resumen: En los ejercicios planteados, relacionando estructura y función de los distintos componentes del aparato excretor, el alumno podrá desarrollar actividades áulicas y ejercicios extra-áulicos que permitirán afianzar conocimientos relativos al tema. Para ello se proponen actividades como observación crítica, análisis e interpretación de preparados histológicos para efectuar el diagnóstico final, realización o análisis de esquemas, elaboración de cuadros sinópticos y comparativos, resolución de crucigramas, indicar relaciones y secuencias, entre otras.

Palabras clave: Riñón. Corteza. Médula. Túbulo urinífero. Nefrona. Corpúsculo renal. Cápsula de Bowman. Túbulo proximal. Túbulo distal. Túbulo colector. Vejiga y vías urinarias.

OBJETIVOS

- Conocer la histoarquitectura de los componentes del aparato excretor.
- Relacionar la histología con las funciones que llevan a cabo cada una de las partes.

MATERIALES

Cortes histológicos de: riñón humano (Hematoxilina-Eosina); riñón de rata (PAS-Schiff-Hematoxilina) y vejiga humana (Hematoxilina-Eosina). Atlas de histología.

ACTIVIDADES

Actividad 1

Identifique: corteza y médula, columnas de Bertin, pirámides renales, cálices menores y cálices mayores y pelvis renal en preparados histológicos de riñón de rata.

Actividad 2

En preparados de riñón seleccionados ubique los elementos constitutivos del túbulo urinífero. Realice un esquema del mismo, indicando todos sus componentes.

Visualice un corpúsculo renal e identifique: polo vascular y polo urinífero, mácula densa, hoja visceral y parietal de la cápsula de Bowman, ¿Cuáles son los componentes y las funciones de la lámina basal glomerular de la barrera de filtración? Fundamente su PA-Schiff-positividad.

Actividad 3

Resuelva el siguiente crucigrama:

a)	N- - - - -
b)	- E- - - - -
c)	F- - - - -
d)	- - - - R- - -
e)	- O- - - - -
f)	- - - N- - - -
g)	A- - - - -

- a) Unidad funcional del riñón.
- b) Células estrelladas que proveen sostén a los capilares glomerulares.
- c) Uno de los tres procesos que conduce a la formación de la orina.
- d) Capilares anastomosados del corpúsculo renal.
- e) Células que constituyen el epitelio visceral de la cápsula de Bowman.
- f) Estructura filtrante de la sangre en el glomérulo.
- g) Arteriola que se capilariza para originar el glomérulo.

Actividad 4

Observe el esquema adjunto (Fig. 1) y anote las referencias solicitadas.

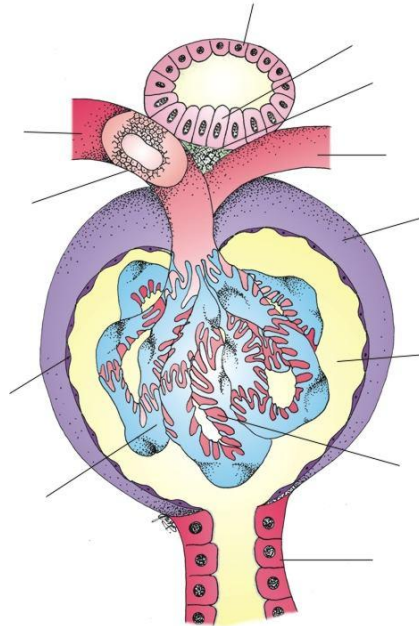


Figura 1. Corpúsculo Renal

Actividad 5

Identifique el siguiente esquema (Fig. 2), anote las referencias y refiérase la importancia de la estructura representada.

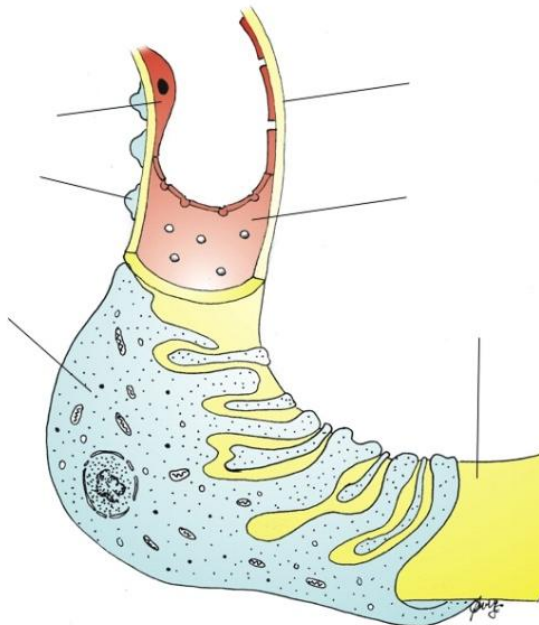


Figura 2:.....

Actividad 6

Complete el siguiente cuadro (Tabla 1).

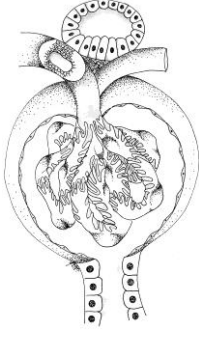
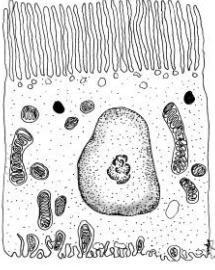
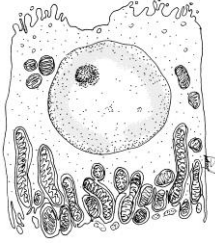
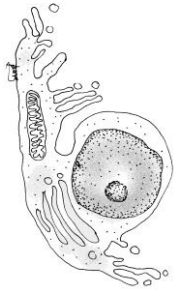
Región del túbulo urinífero	Características del epitelio	Funciones
<p>Corpúsculo renal</p> 		
<p>Túbulo contorneado proximal</p> 		
<p>Túbulo contorneado distal y porción gruesa del asa de Henle</p> 		
<p>Porción delgada descendente del asa de Henle</p> 		

Tabla 1. Cuadro comparativo de la nefrona.

Actividad 7

Observe en preparados de vejiga urinaria su estructura histológica. ¿Por qué se denomina epitelio polimorfo de transición al epitelio de revestimiento de este órgano? ¿Qué otra designación recibe el mismo? Realice un esquema del mismo en estado de distensión y contracción, indicando todos los elementos constitutivos.

Los esquemas adjuntos (Fig. 4 A y B) representan la ultraestructura de las células superficiales de este epitelio. Anote las referencias solicitadas. Explique los cambios que ocurren en estas células superficiales durante la repleción y la vacuidad.

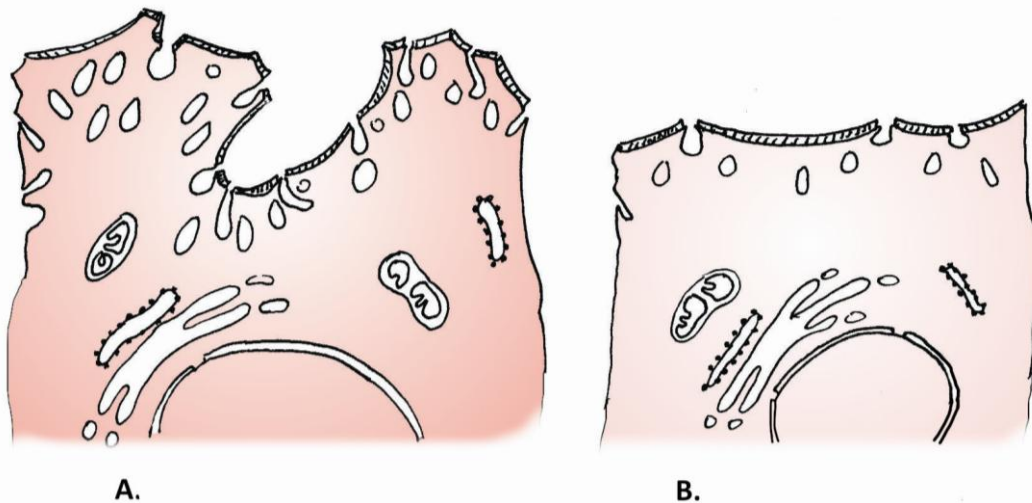


Figura 3. Células superficiales del epitelio del revestimiento interno de la vejiga. A: estado de vacuidad. B: estado de repleción.

Actividad 8

¿Cuáles de las siguientes afirmaciones **son falsas**?

- El aparato yuxtaglomerular está conformado por: mácula densa del túbulo contorneado distal, células yuxtaglomerulares y mesangio extraglomerular.
- La orina primaria es el ultrafiltrado glomerular.
- Los podocitos constituyen la verdadera estructura de filtración.
- El túbulo contorneado proximal presenta ribete en cepillo.

Actividad 9

El corpúsculo renal **no contiene**:

- Células yuxtaglomerulares.
- Aparato de filtración.
- Mesangio intraglomerular.
- Cápsula de Bowman.

Actividad 10

Señale con una cruz la/s opción/es **correcta/s**:

<p>Los Podocitos</p>	<ul style="list-style-type: none"> •Conforman la hoja parietal de la cápsula de Bowman •Conforman la hoja visceral de la cápsula de Bowman •Integran el mesangio intraglomerular •Constituyen el mesangio extraglomerular •Todas son correctas
<p>Las células endoteliales de los capilares glomerulares</p>	<ul style="list-style-type: none"> •Poseen numerosas fenestraciones grandes y diafragmadas •Poseen numerosas fenestraciones grandes y sin diafragmas •Poseen canales acuosos de acuaporina I •Forman parte de la barrera de filtración glomerular
<p>Las funciones del riñón son</p>	<ul style="list-style-type: none"> •Eliminación de sustancias de desecho como urea, ácido úrico, eritropoyetina y creatinina •Eliminación de sustancias de desecho como urea, ácido úrico y creatinina •Mantenimiento de la homeostasis y equilibrio ácido básico •Secreción de renina solamente •Secreción de renina, eritropoyetina y factor intrínseco de Castle •Secreción de renina y eritropoyetina •Hidroxilación de la vitamina D_3
<p>El túbulo contorneado distal al MET</p>	<ul style="list-style-type: none"> •Carece de interdigitaciones laterales •Evidencia ribete en cepillo •Posee pocas microvellosidades •Posee abundantes mitocondrias •Posee laberinto basal muy desarrollado
<p>El epitelio de transición</p>	<ul style="list-style-type: none"> •Tapiza cálices menores, cálices mayores, uréteres y vejiga •Tapiza uréteres y vejiga únicamente •Es un epitelio paraqueratinizado •Es un epitelio pseudoestratificado •Presenta una capa de queratina •Presenta células en sombrilla
<p>El túbulo contorneado distal</p>	<ul style="list-style-type: none"> •Reabsorbe Na^+ y secreta K^+ •Reabsorbe K^+ y secreta Na^+ •Convierte el amoníaco en ión amonio •Su funcionamiento está regido por la hormona aldosterona •Su funcionamiento está regido por la hormona testosterona •Ninguna es correcta

BIBLIOGRAFIA DE CONSULTA

- Boya Vegue, J. 2011. *Atlas de Histología y Organología Microscópica*. 3ª edición. Médica Panamericana S.A. Argentina. 409 pp.
- Di Fiore, M. 2003. *Atlas de Histología Normal*. 7ª edición. El Ateneo. Argentina. 229 pp.
- Fawcett, D. W. y Jensch R. P. 1999. *Compendio de Histología*. 1ª edición. Mc Graw-Hill-Interamericana. España. 323 pp.
- Gartner, L. P. y Hiatt, J. L. 1997. *Histología, Texto y Atlas*. 1ª edición. Mc Graw-Hill-Interamericana. España. 506 pp.
- Geneser, F. 1986. *Atlas color de Histología*. 1ª edición. Médica Panamericana. Argentina. 224 pp.
- Geneser, F. 2000. *Histología*. 3ª edición. Médica Panamericana. Argentina. 813 pp.
- Hib, J. 2001. *Histología de Di Fiore*. 1ª edición. El Ateneo. Argentina. 427 pp.
- Junqueira L. C. y Carneiro J. 1987. *Histología Básica*. 3ª edición. Salvat Editores S.A. España. 544 pp.
- Krstic, R. V. 1989. *Los Tejidos del Hombre y de los Mamíferos*. 2ª edición. Mc Graw Hill Interamericana. España. 397 pp.
- Künel, W. 2005. *Atlas Color de Citología e Histología*. 11ª edición. Médica Panamericana. Argentina. 536 pp.
- Poirier, J. 1985. *Cuadernos de Histología 1*. 4ª edición. Marban. España. 266 pp.
- Ross, M.; Kaye, G. I. y Pawlina, W. 2007. *Histología: Texto y Atlas color con Biología Celular y Molecular*. 5ª Edición. Médica Panamericana S.A. Argentina. 845 pp.
- Tchernitchin, A. 1995. *Histología*. 1ª edición. Mediterráneo LTDA. Chile. 589 pp.

Recibido: 28 abril 2011.

Aceptado: 18 marzo 2013.