

## **Guía de trabajos prácticos y autoinstrucción. Organografía microscópica de Mamíferos. Aparato cardiovascular**

**María Elena Cruz López. Iris Carolina Valdez.**

Cátedra de Histología Animal. Facultad de Ciencias Naturales e Instituto Miguel Lillo.  
Universidad Nacional de Tucumán. Miguel Lillo 205. 4000 S.M. de Tucumán. Argentina.  
[mecruz53@hotmail.com](mailto:mecruz53@hotmail.com)

**Diseño gráfico  
Iris Carolina Valdez**

**Resumen:** en los ejercicios planteados, relacionando estructura y función de los distintos componentes del aparato cardiovascular, el alumno podrá desarrollar actividades áulicas y ejercicios extra-áulicos que permitirán afianzar conocimientos relativos al tema. Para ello se proponen actividades como observación crítica, análisis e interpretación de preparados histológicos para efectuar el diagnóstico final, realización o análisis de esquemas, elaboración de cuadros sinópticos y comparativos, resolución de crucigramas, indicar relaciones y secuencias, entre otras.

**Palabras clave:** Corazón. Túnicas. Aurículas. Ventrículos. Esqueleto cardíaco. Sistema de conducción. Arterias. Arteriolas. Capilares. Venas. Vénulas. Quimiorreceptores. Seno carotídeo. Vasos linfáticos. Capilares linfáticos.

### **OBJETIVOS**

- Conocer la histofisiología de los componentes del aparato cardiovascular.
- Comparar la histoarquitectura de los distintos segmentos en relación a la función que desempeñan.
- Diagnosticar al microscopio óptico compuesto los distintos tipos de vasos que integran el aparato circulatorio sanguíneo y linfático.

### **MATERIALES**

Cortes histológicos de: aorta de rata (orceína); ganglio linfático humano (hematoxilina-Eosina); riñón de rata (hematoxilina-Eosina); hígado de cerdo (trícromo de Gallego); librillo e intestino bovino (hematoxilina-Eosina) y corazón de rata (hematoxilina-Eosina). Atlas de histología.

## ACTIVIDADES

### Actividad 1

En un cuadro sinóptico indique las tunicas que constituyen la pared de los vasos de la macrovasculatura especificando los componentes de cada uno. ¿Dónde encuentra arterias elásticas y musculares? Fundamente. ¿Qué técnica de coloración utilizaría para destacar fibras elásticas en arterias elásticas?

### Actividad 2

En un cuadro comparativo indique las características diferenciales entre arteria y vena. Mencione los distintos tipos de arterias y venas, describiendo las características de las mismas.

### Actividad 3

En los preparados seleccionados identifique las distintas estructuras que componen la macro y microvasculatura.

### Actividad 4

Lea atentamente las consignas y complete los casilleros.

- a)                    **C** -----
- b)                    - **O** ---
- c)                    -- **R** -----
- d)                    **A** -----
- e)                    -- **Z** -----
- f)                    -- **O** -----
- g)                    -- **N** -----

- a) Vasos sanguíneos a nivel de los cuales se produce el intercambio de sustancias y gases entre la sangre y los tejidos.
- b) Sistema capilar ubicado entre dos vasos de la misma naturaleza (arteriales o venosos).
- c) Fibras ventriculares subendocárdicas del sistema cardionector.
- d) Vaso sanguíneo con mayor desarrollo de la túnica media.
- e) Fascículo del sistema cardionector que se origina en el nodo aurículo-ventricular.
- f) Túnica media del corazón.
- g) Vasos que vierten líquido intersticial excedente de los tejidos, atraviesan los ganglios y desembocan en troncos venosos.

### Actividad 5

Observe los esquemas adjuntos (Fig. 1 A, B y C) e identifique los distintos tipos de capilares. Realice un cuadro comparativo de los mismos y ejemplifique.

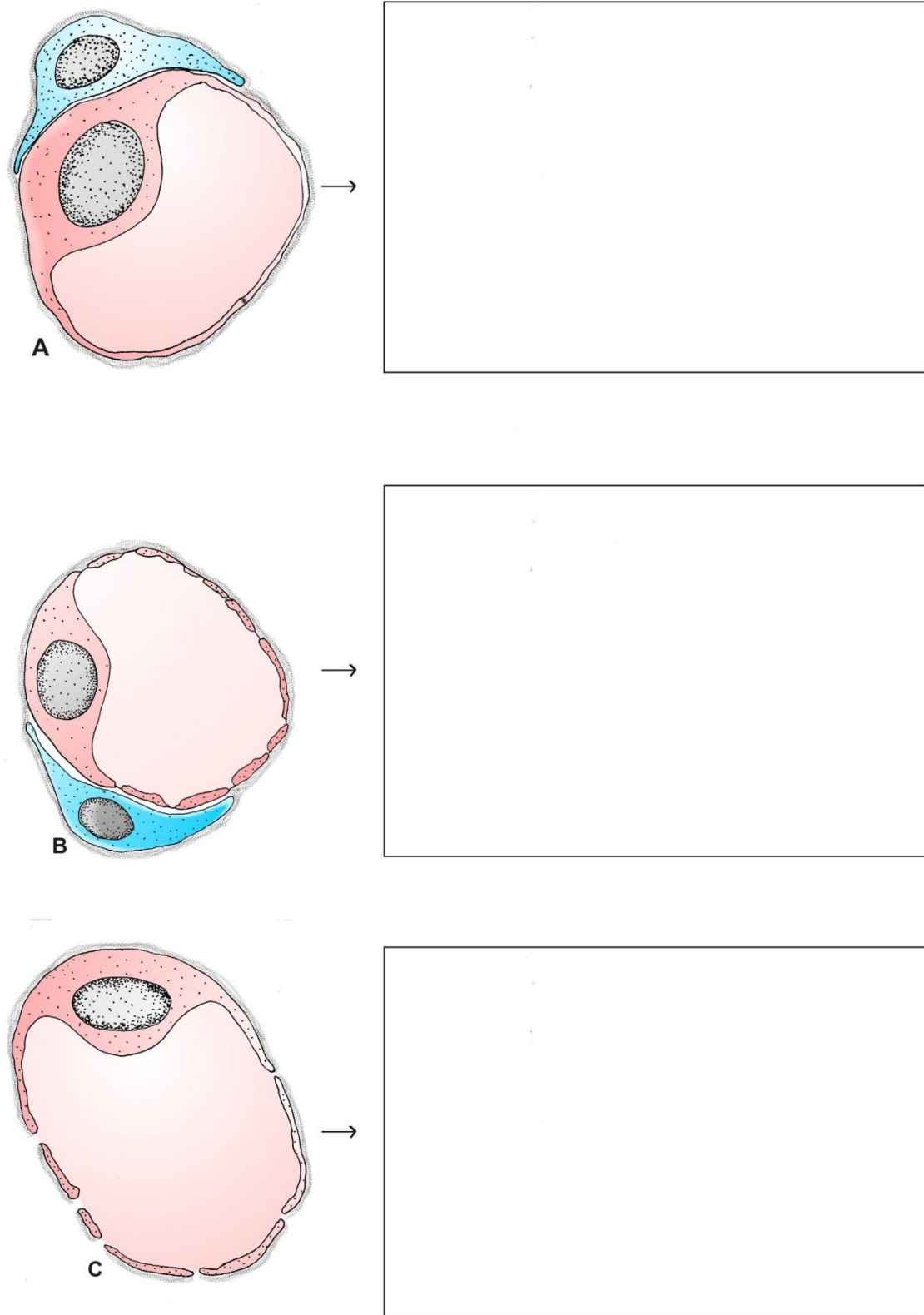


Figura 1. Tipos de capilares sanguíneos.

### Actividad 6

En el esquema adjunto (Fig. 2) de corazón anote las referencias solicitadas con respecto a: vasos, cavidades cardíacas y elementos del sistema cardionector.

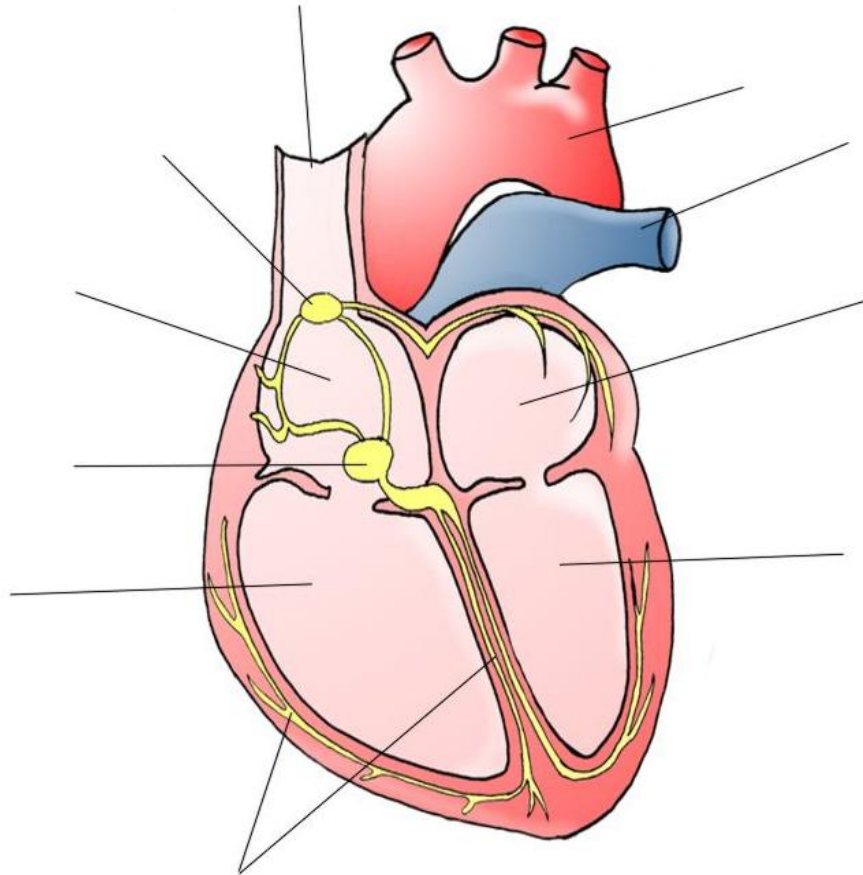


Figura 2. Estructura del corazón.

### Actividad 7

En los preparados seleccionados identifique tónicas del corazón, elementos del sistema cardionector y válvulas. Asimismo realice un cuadro comparativo de las tónicas que componen la pared cardíaca.

### Actividad 8

Señale con una cruz la/s opción/es **correcta/s**:

Las arterias musculares carecen de	<ul style="list-style-type: none"><li>• membrana elástica interna</li><li>• túnica media elástica</li><li>• túnica media muscular</li><li>• vasa-vasorum en la túnica adventicia</li></ul>
La Aorta	<ul style="list-style-type: none"><li>• es una arteria muscular</li><li>• es una arteria elástica</li><li>• tiene abundantes fibras musculares en la túnica media</li><li>• tiene membranas elásticas fenestradas en la túnica media</li></ul>
El pericito	<ul style="list-style-type: none"><li>• es un capilar</li><li>• es una célula que rodea el endotelio capilar</li><li>• se halla rodeado por la membrana basal del capilar</li><li>• es un fibroblasto</li><li>• es una célula sanguínea</li></ul>
Los capilares linfáticos	<ul style="list-style-type: none"><li>• se comunican con los capilares sanguíneos</li><li>• comienzan como "fondos de sacos ciegos"</li><li>• presentan complejos de unión</li><li>• las células endoteliales se unen por medio de interdigitaciones</li><li>• tienen pericitos</li><li>• presentan fibras de anclaje</li></ul>

### BIBLIOGRAFÍA DE CONSULTA

Boya Vegue, J. 2011. *Atlas de Histología y Organología Microscópica*. 3ª edición. Médica Panamericana S. A. Argentina. 409 pp.

Di Fiore, M. 2003. *Atlas de Histología Normal*. 7ª edición. El Ateneo. Argentina. 229 pp.

Fawcett, D. W. y Jensch R. P. 1999. *Compendio de Histología*. 1ª edición. Mc Graw-Hill-Interamericana. España. 323 pp.

Gartner, L. P. y Hiatt, J. L. 1997. *Histología, Texto y Atlas*. 1ª edición. Mc Graw-Hill-Interamericana. España. 506 pp.

Geneser, F. 1986. *Atlas color de Histología*. 1ª edición. Médica Panamericana. Argentina. 224 pp.

Geneser, F. 2000. *Histología*. 3ª edición. Médica Panamericana. Argentina. 813 pp.

Hib, J. 2001. *Histología de Di Fiore*. 1ª edición El Ateneo. Argentina. 427 pp.

Junqueira L. C. y Carneiro J. 1987. *Histología Básica*. 3ª edición. Salvat Editores S. A. España. 544 pp.

Krstic, R. V. 1989. *Los Tejidos del Hombre y de los Mamíferos*. 2ª edición. Mc Graw Hill Interamericana. España. 397 pp.

Künel, W. 2005. *Atlas Color de Citología e Histología*. 11ª edición. Médica Panamericana. Argentina. 536 pp.

Poirier, J. 1985. *Cuadernos de Histología 1*. 4ª edición. Marban. España. 266 pp.

Ross, M.; Kaye, G. I. y Pawlina, W. 2007. *Histología: Texto y Atlas color con Biología Celular y Molecular*. 5ª Edición. Médica Panamericana S.A. Argentina. 845 pp.

Tchernitchin, A. 1995. *Histología*. 1ª edición. Mediterráneo LTDA. Chile. 589 pp.

Recibido: 28 abril 2011.

Aceptado: 18 marzo 2013.