

Revascularización endovascular en el pie diabético

Irene Sanz Corbalán

Clínica Universitaria de Podología. Facultad de Medicina. Pabellón 1, 1ª Planta. Universidad Complutense de Madrid. Av Complutense s/n. Ciudad Universitaria. 28040. Madrid.
iresanzcorbalan@hotmail.com

Tutores

Jose Luis Lázaro Martínez. Esther García Morales

Universidad Complutense de Madrid. E. U. de Enfermería, Fisioterapia y Podología.
Clínica Podológica. Av Complutense s/n. Ciudad Universitaria. 28040. Madrid.
diabetes@enf.ucm.es esthergarciamorales@hotmail.com

Resumen: La enfermedad arterial periférica es una de las afecciones más prevalentes en las extremidades inferiores, teniendo más riesgo de mortalidad cardiovascular. La enfermedad arterial periférica es 3 veces más frecuente en diabéticos comparando edad y sexo. Las lesiones arteriales son más difusas, frecuentemente bilaterales y tienden a envolver las arterias de la zona de la rodilla. La claudicación intermitente, clasificada según Fontaine, es el síntoma más característico. El concepto clínico de isquemia crítica se refiere a los pacientes con dolor en reposo y/ o lesiones cutáneas isquémicas agudas, como ulceración y gangrena en las piernas o pies. Durante la última década, el perfeccionamiento y la introducción de nuevas tecnologías percutáneas han derivado en un crecimiento importante en la estrategia endovascular. Su baja morbilidad comparada con la de la alternativa quirúrgica ha llevado a un rápido y explosivo incremento en su indicación.

Palabras clave: Enfermedad arterial periférica. Pie diabético – Complicaciones y secuelas. Angioplastia.

Abstract: Peripheral arterial disease is one of the most prevalent conditions in the lower extremities, with increased risk of cardiovascular mortality. Peripheral arterial disease is 3 times more common in diabetics comparing age and sex. Arterial lesions are more diffuse, often bilateral and tend to involve the arteries of the knee area. Intermittent claudication, classified according to Fontaine, is the most characteristic symptom. The clinical concept of critical ischaemia refers to patients with rest pain and/ or acute ischemic skin lesions such as ulceration and gangrene in the legs or feet. During the last decade, the development and introduction of new percutaneous technologies have led to significant growth in the endovascular strategy. The low morbidity compared with the surgical alternative has led to a rapid and explosive increase in its indication.

Keywords: Peripheral arterial disease. Diabetic foot. Angioplasty.

INTRODUCCIÓN

La enfermedad arterial periférica (EAP) es una entidad caracterizada por la oclusión arteriosclerótica de las extremidades inferiores. Es una de las afecciones más prevalentes y es habitual la coexistencia con enfermedad vascular en otras localizaciones. El diagnóstico precoz es importante para poder mejorar la calidad de vida del paciente y reducir el riesgo de eventos secundarios mayores, como el infarto agudo de miocardio o el ictus⁽¹⁾. Tiene de 4 a 6 veces más riesgo de mortalidad cardiovascular, aunque más del 50% son asintomáticos⁽³⁾.

La arterioesclerosis es la principal causa de insuficiencia arterial crónica. La progresión de la placa de ateroma produce una reducción progresiva de la luz arterial y disminuye el flujo sanguíneo. La arterioesclerosis se manifiesta con una frecuencia de 5 a 10 veces mayor en diabéticos que en no diabéticos.

EPIDEMIOLOGÍA

Las extremidades inferiores son el territorio vascular periférico que con más frecuencia se afecta por la arterioesclerosis. Afecta a un 15-20% de los sujetos mayores de 70 años, con síntomas de claudicación intermitente⁽¹²⁾. La prevalencia se multiplica por 3 si se incluyen aquellos pacientes asintomáticos con test diagnósticos positivos⁽³⁾.

En una enfermedad de progresión lenta, a los 5 años la mitad de los pacientes no han sufrido cambios en la sintomatología o presentan una mejoría en su estado funcional gracias al desarrollo de circulación colateral compensadora. El 25% del total de los enfermos acabará necesitando una intervención quirúrgica⁽³⁾.

Aproximadamente el 5% de los pacientes diabéticos tiene una historia previa de úlcera en el pie y la complicación más temida es la amputación, que ocurre en un 40-70% de los diabéticos de las cuales el 85% son por ulceración en el pie. Las causas más comunes de ésta amputación son por isquemia (50-70%) o por infección (20-50%).

La enfermedad arterial periférica es 3 veces más frecuente en diabéticos comparando edad y sexo. Las lesiones arteriales son más difusas, frecuentemente bilaterales y tienden a envolver las arterias de la zona de la rodilla.

FACTORES DE RIESGO

1. Sexo: prevalencia mayor en varones, aunque en edades avanzadas no se encuentran diferencias entre sexos⁽¹²⁾.
2. Edad: la claudicación intermitente en el grupo de 60-65 años es de un 35% y del 7% en la población diez años mayor⁽¹²⁾.
3. Tabaco: es el más importante, la asociación entre el tabaco y claudicaciones incluso mayor que la asociación entre el tabaco y la enfermedad coronaria. Los síntomas aparecen 10 veces antes en los fumadores y es característico que afecte a los sectores proximales, frente a la diabetes que afecta más al vaso distal y de fino calibre⁽³⁾.
4. Diabetes: es un factor de riesgo no sólo cualitativo sino cuantitativo, ya que por cada aumento del 1% de la hemoglobina glicosilada, se produce un incremento del 25% en padecer enfermedad vascular periférica⁽¹²⁾. Un 25% de todas las cirugías de revascularización de realizan en diabéticos, tienen 7 veces más probabilidades de sufrir una amputación⁽³⁾.
5. Hiperlipemia: hasta un 50% de los pacientes claudicantes tiene cifras de colesterol basal superiores a 270 mg/dl.
6. Hipertensión arterial.
7. Dislipemia.
8. Hiperhomocisteinemia.
9. Marcadores inflamatorios.

CLÍNICA

Las manifestaciones clínicas abarcan un amplio espectro y la intensidad y duración de los síntomas están en relación tanto con la severidad como con el desarrollo de la circulación colateral, por lo tanto un paciente asintomático será aquel bien compensado por la circulación colateral pero con test diagnósticos positivos.

La claudicación intermitente, clasificada según Fontaine, es el síntoma más característico, que consiste en la aparición de dolor en el miembro inferior durante el ejercicio y que cede con el reposo. El sector femoropoplíteo es el más afectado por la ateromatosis y por ello la claudicación gemelar es la más habitual. La aorta distal y su

bifurcación son la segunda localización en frecuencia y se manifiestan por claudicación en la región glútea y en el muslo. A estos pacientes han de incluirse en el estadio I u II de Fontaine (Fig. 1).

En los pacientes diabéticos hay que saber diferenciarla de la sintomatología dolorosa en relación con la deambulación, debido a una enfermedad muscular, osteoarticular o neurológica⁽¹²⁾.

El concepto clínico de isquemia crítica se refiere a los pacientes con dolor en reposo y/o lesiones cutáneas isquémicas agudas, como ulceración y gangrena en las piernas o pies. La definición hemodinámica es cuando la presión del tobillo es < 50-70mmHg, o presión de los dedos <30-50mm Hg, o presión trascutánea de oxígeno <30-50 mmHg.

Está definida por el estado III y IV de acuerdo a la clasificación de Fontaine⁽⁴⁾.

La isquemia crítica es aquella que pone en peligro una parte o totalidad del miembro y que siempre va a requerir revascularización⁽³⁾. En éste estadio III las parestesias en reposo pueden ser indistinguibles de las debidas a neuropatía diabética, aunque éstas suelen ser bilaterales, simétricas y con distribución “en calcetín”.

El estadio IV se caracteriza por la presencia de lesiones tróficas y es debido a la reducción crítica de la perfusión distal. Se localizan en las zonas más distales de la extremidad, habitualmente en los dedos, y en ocasiones en el talón o en los maléolos. Suelen ser muy dolorosas⁽¹²⁾.

GRADOS	CLÍNICA
Grado I	Lesiones asintomáticas
Grado II II a II b	Claudicación intermitente. Tras 150 m de marcha en llano. Tras menos de 150 m de marcha en llano
Grado III	Dolor en reposo
Grado IV	Lesiones de necrosis y gangrena

Figura 1. Clasificación clínica de Fontaine

DIAGNÓSTICO

Ecografía Doppler

Permite establecer el diagnóstico de la enfermedad arterial oclusiva en MMII, asegura la localización anatómica precisa de las lesiones y permite cuantificar el grado de estenosis. También permite la selección de pacientes para tratamiento endovascular o quirúrgico. Los inconvenientes son la resolución diagnóstica en sectores aortoiliacos, seguridad diagnóstica limitada ante extensas calcificaciones y sensibilidad disminuida en la detección de estenosis distales precedidas de otra proximal.

Angiotomografía

Detecta la enfermedad y su extensión anatómica, localiza y cuantifica estenosis y aporta información sobre la pared arterial. Los inconvenientes son que tiene una menor resolución en la detección de estenosis comparada con la angiografía, y requiere inyección de contraste.

Resonancia magnética

Útil para el diagnóstico de la enfermedad arterial periférica, localización y extensión de las lesiones, con clara capacidad para efectuar la indicación de la modalidad de tratamiento. No obstante, decrece su seguridad diagnóstica cuando hay stents previos.

Arteriografía

Es el método más útil para la evaluación anatómica de la enfermedad arterial, ya que aporta una detallada información de la anatomía arterial.

Las técnicas de exploración no invasivas con obtención de imágenes, se deben realizar previamente a la indicación de estudios invasivos (arteriografía), en el establecimiento de un plan diagnóstico individualizado, que incluya la selección del lugar de acceso, la identificación de lesiones significativas y la determinación de la necesidad de realización de estudio arteriográfico.

La arteriografía sigue suponiendo la elección mayoritaria como método diagnóstico para la indicación precisa del tratamiento endovascular, así como para su ejecución.

EXPLORACIÓN

La exploración básica del sistema arterial se basa en la valoración de la presencia de pulsos, femoral, poplíteo, pedio y tibial posterior.

También es importante la evaluación de la temperatura, coloración y trofismo del pie⁽¹²⁾.

El índice tobillo-brazo es uno de los test más útiles y sencillos. Nos aporta información sobre la severidad del trastorno hemodinámico. El índice es 1 en el paciente sano, en la claudicación oscila entre 0,4-0,9, el dolor en reposo aparece cuando los índices son inferiores a 0,5 y por debajo de 0,2 aparece necrosis o gangrena. No es útil cuando las arterias están calcificadas como ocurre habitualmente en los diabéticos⁽³⁾. En este caso, el uso de pletismografía es especialmente útil, mediante el registro transmetatarsiano o digital⁽³⁾.

TRATAMIENTO

Más del 50% de los pacientes claudicantes mejoran o se estabilizan con el tratamiento conservador, eliminando los factores de riesgo como primera indicación terapéutica, y sin necesidad de recurrir a procedimientos invasivos.

La indicación más clara de revascularización la constituye el paciente con estadios avanzados de isquemia, III y IV, debido al elevado riesgo de pérdida de la extremidad, en estos casos siempre se debe hacer algún tipo de reparación quirúrgica. Por lo tanto, las posibles opciones terapéuticas, son la intervención percutánea endovascular (angioplastia), la cirugía revascularizadora (bypass) o una combinación de ambas⁽¹⁾.

La revascularización quirúrgica es el tratamiento de elección para los pacientes con isquemia crítica, ya que pese a ser un tratamiento invasivo reduce la tasa de amputación y de mortalidad, sin embargo tiene una tasa alta de complicaciones.

Durante la última década, el perfeccionamiento y la introducción de nuevas tecnologías percutáneas han derivado en un crecimiento importante en la estrategia endovascular. Su baja morbilidad comparada con la de la alternativa quirúrgica ha llevado a un rápido y explosivo incremento en su indicación⁽¹¹⁾.

Si evaluamos los resultados de la cirugía endovascular frente a las técnicas quirúrgicas convencionales, es necesario valorar varios parámetros, como la tasa de éxito precoz y tardía, el riesgo (morbimortalidad), coste-efectividad y consecuencias de su fracaso. Por lo tanto, aunque la permeabilidad global a cinco años en pacientes con

isquemia crónica por patología femoropoplítea es superior en la cirugía convencional (60%) que con la cirugía endovascular(40%), si tenemos en cuenta que la mayor parte de los pacientes con fracaso de la técnica endoluminal vuelven a su estado inicial y no se excluye una cirugía posterior y que los resultados de las técnicas convencionales se ven ensombrecidos por una mayor morbimortalidad⁽¹⁰⁾.

Dotter y Judkins en 1964 describieron por primera vez el tratamiento endovascular, la angioplastia transluminal percutánea en la arteria femoral superficial y en la poplítea se ha aplicado durante más de 35 años. La ATP se ha constituido en una alternativa eficaz y segura frente a la cirugía convencional en casos seleccionados. Sin embargo la ATP femoropoplítea y de troncos distales representa un desafío técnico debido a múltiples factores, entre los que destacan el pequeño calibre de los vasos, la tendencia al vasoespasmo y la presencia de lesiones multisegmentarias.

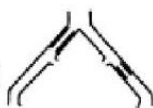Con el desarrollo de las técnicas endovasculares asistimos a una época en la que se debate su papel en la enfermedad arterial oclusiva. El documento de recomendaciones TASC (Inter-Society Consensus of Management of Peripheral Arterial Disease) (Figs. 2 y 3), donde se hacen múltiples recomendaciones sobre el tratamiento de los pacientes con enfermedad arteria periférica y se establecen 4 categorías según la morfología y la extensión de la enfermedad⁽¹²⁾.

La realización de ATP sobre la femoral superficial en los pacientes diabéticos con isquemia crítica sigue los mismos criterios técnicos que para los pacientes no diabéticos. Sin embargo, la longitud de las lesiones y la mayor incidencia de obstrucciones induce a la mayor utilización de stents, en lesiones de 3-5 cm y endoprótesis en lesiones de más de 5cm.

La tasa de éxito técnico de las ATP de las arterias infrapoplíteas de diabéticos es entre 86-100% y se ha comunicado la salvación de la extremidad entre el 60-80% a los dos años.

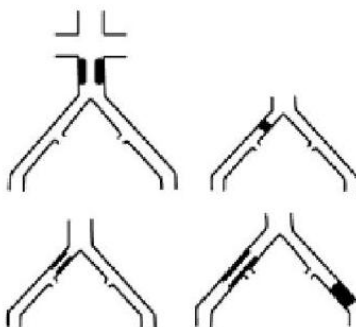
Lesiones A

Estenosis unilateral o bilateral de la AIC
 Estenosis unilateral o bilateral ≥ 3 cm de la AIE



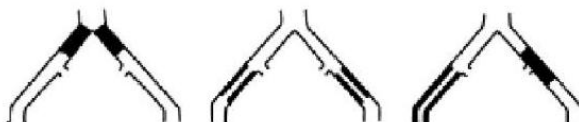
Lesiones B

Estenosis ≥ 3 cm de la aorta infrarrenal
 Oclusión iliaca unilateral
 Estenosis única o múltiple 3-10 cm que incluye la AIE y no la AFC
 Oclusión unilateral de la AIE que no afecta a la AFC ni hipogástrica



Lesiones C

Oclusión de AIC bilateral
 Estenosis bilateral de la AIE 3-10 cm que afecta a AIE pero no a AFC
 Estenosis unilateral de la AIE que engloba la AFC
 Oclusión unilateral de la AIE que engloba la AFC o hipogástrica
 Oclusión unilateral severamente calcificada de la AIE



Lesiones D

Oclusión de la aorta infrarrenal
 Enfermedad difusa de la aorta infrarrenal y ambas iliacas
 Estenosis difusa unilateral que afecta a AFC, AIE y AIC
 Oclusión unilateral de AIC y AIE
 Oclusión bilateral de AIE
 Estenosis iliaca en paciente con AAA que requiere tratamiento quirúrgico no endovascular

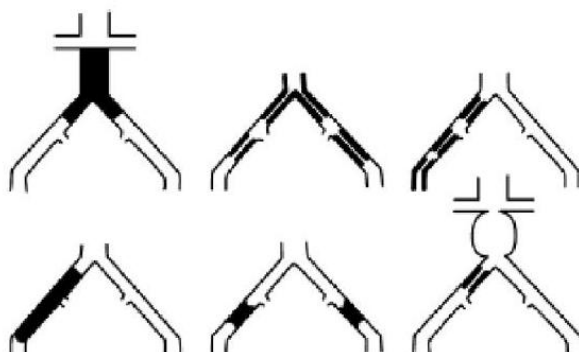
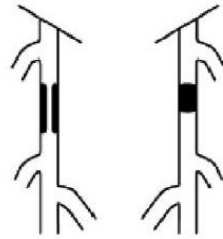


Figura 2. Clasificación de lesiones ilíacas (TASC II). AAA: aneurisma de aorta abdominal; AFC: arteria femoral común; AIC: arteria ilíaca común; AIE: arteria ilíaca externa.

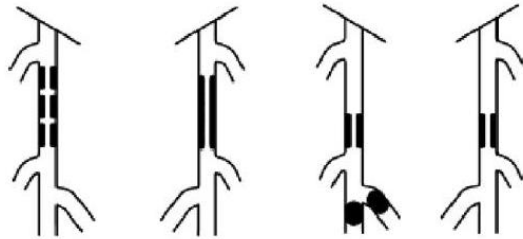
Lesiones tipo A

Estenosis única ≤ 10 cm de longitud
Oclusión única ≤ 5 cm de longitud



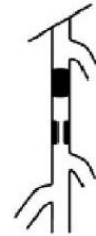Lesiones tipo B

Múltiples lesiones, cada una ≤ 5 cm
Estenosis u oclusión única ≤ 15 cm que no incluye la poplítea infragenicular
Lesiones únicas o múltiples en ausencia de continuidad con vasos tibiales para mejorar el flujo de entrada a un *bypass* distal
Oclusión severamente calcificada ≤ 5 cm de longitud



Lesiones tipo C

Múltiples lesiones ≥ 15 cm de longitud total
Lesión recurrente que necesita tratamiento después de 2 intervenciones endovasculares



Lesiones tipo D

Oclusiones de la AFS o AFC > 20 cm que incluyen la poplítea
Oclusión crónica de la poplítea que incluye la trifurcación de los vasos distales

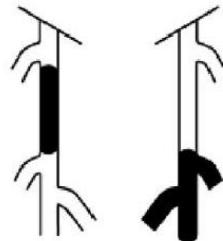


Figura 3. Clasificación de lesiones femoropoplíteas (TASC II). AFC: arteria femoral común; AFS: arteria femoral superficial.

MATERIAL Y DISPOSITIVOS

Guías: son alambres finos que facilitan la navegación y posicionamiento de los demás elementos empleados. Su extremo distal suele ser blando para evitar lesiones en el vaso, y con forma de "J". La medida más habitual en cirugía vascular oscila entre 0,014 y 0,038 pulgadas de diámetro y de 150-300 cm de longitud.

Catéteres: son tubos huecos con diferentes configuraciones y composición, que se usan como fines diagnósticos y terapéuticos, o para facilitar el acceso a otro vaso dando soporte a la guía.

Introduectores: son catéteres con válvula hemostática que impiden el reflujo de sangre.

Balones de angioplastia: son dispositivos para la dilatación de las arterias. Constan de un balón hinchable al final del catéter.

Stents: son dispositivos que se posicionan dentro de los vasos con la intención de sostener una estenosis. Son mallas cilíndricas.

REVASCULARIZACIÓN INFRAINGUINAL

Las lesiones oclusivas de la arteria femoral superficial, por un lado son difusas, con oclusiones habitualmente largas y en general calcificadas, y por otro lado las lesiones más cortas ocasionan una escasa afectación clínica, debido al papel de la femoral profunda como fuente de circulación colateral. Por ello no es frecuente que se presente una isquemia crítica ocasionada por una oclusión segmentaria de la femoral superficial si el resto de los vasos proximales o distales se mantiene libres de lesiones⁽⁹⁾.

El bypass aorto-femoral es una técnica que aporta resultados satisfactorios con probado nivel de evidencia, en cuanto que su tasa de permeabilidad a los 5 años se sitúa en el 89-90%, con una morbilidad del 8% y una mortalidad del 5%.

La cirugía endovascular realizada mediante angioplastia con balón de dilatación asociada o no a sten presenta una permeabilidad inicial del 75-100%, y a largo plazo los resultados son cifras próximas al 80% de permeabilidad a los 7 años⁽⁶⁾.

REVASCULARIZACIÓN FEMOROPOPLÍTEA

La enfermedad oclusiva femoropoplítea tiene una evolución benigna en la mayoría de los pacientes claudicantes. El tratamiento óptimo en ellos es la vigilancia de los factores de riesgo y el ejercicio programado. La ATP (Angioplastia transluminal percutánea) no ha demostrado claras ventajas frente al tratamiento conservador, por lo tanto queda reservada para pacientes con claudicación invalidante.

Es el sector más afectado en la diabetes mellitus y son determinantes en el 75% de los casos de las manifestaciones clínicas de isquemia⁽⁶⁾.

Los metaanálisis sobre comparación de ATP con o sin stent asociado aventaja a las lesiones oclusivas e isquemia crítica se obtenía la mayor ventaja en el uso de stents.

REVASCULARIZACIÓN INFRAPOPLÍTEA

En situaciones clínicas más graves, claudicación incapacitante e isquemia crítica, las lesiones se suelen presentar combinadas en el sector femoropoplíteo y tibial, que tiene su mejor tratamiento con el bypass distal, garantizando el flujo directo al pie⁽²⁾.

Factores que afectan en los resultados de la Angioplastia transluminal percutánea:

- **Características de la lesión**

- ✓ Localización: resultados cada vez peores según avanzamos a lo largo del árbol arterial.
- ✓ Longitud: las lesiones cortas pueden recanalizarse percutáneamente, pero una gran longitud de la lesión se considera como uno de los factores que reducen el éxito técnico. 3cm o menores obtiene mejores resultados. Los resultados de la ATP infrainguinal según la longitud de la lesión muestran un marcado empeoramiento del éxito a los cinco años según la longitud de la lesión: 40% para las estenosis entre 0-9 cm, 29% para estenosis entre 9-14cm, y 17% para las mayores de 14cm.
- ✓ Estenosis frente a oclusión: hoy en día, se pueden atravesar y dilatar satisfactoriamente el 90-95% de las lesiones, los fracasos técnicos suelen ser el resultado de no conseguir atravesar la lesión con la guía, y aparece casi exclusivamente en los casos de oclusión.

- ✓ Lesiones multifocales: lesiones compuestas por múltiples estenosis a lo largo del mismo segmento tiene mayor probabilidad de presentar complicaciones.
- ✓ Morfológicos de la lesión: las lesiones concéntricas responden mejor a la ATP que las excéntricas, y la calcificación de la lesión puede ejercer un efecto negativo sobre los resultados.
- **Patrón de afectación**
 - ✓ Enfermedad multisegmentaria: las estenosis u oclusiones de más de un segmento arterial en una extremidad isquémica pueden dilatarse, pero tiene su tasa de fallo. No obstante, la mayoría de los pacientes con pérdida tisular tendrán una enfermedad oclusiva multisegmentaria, aunque algunos autores opinan que la recuperación eficaz del flujo sanguíneo en las arterias tibioperoneas aumenta el período de permeabilidad de la ATP del sector femoropoplíteo.
 - ✓ Vasos de salida: estado de la circulación de drenaje. Los pacientes con dos o tres vasos de salida distal tiene una permeabilidad de la ATP femoropoplíteo de dos a tres veces superior a los que tiene uno o ningún vaso de salida.(9). Los resultados de la revascularización dependen de la extensión del fallo subyacente del árbol arterial, el grado de del fallo sistémico y el tipo de procedimiento desarrollado.

Podría afirmarse que la mejor técnica sería la disponible en nuestro medio y según nuestra experiencia, que aplicada para un paciente individual, logre la mayor duración con la menor morbimortalidad posible; y que en caso de fallo, pueda ser repetible o haya alternativas terapéuticas⁽²⁾.

COMPLICACIONES

- **Tratamiento percutáneo:** las complicaciones no superan el 4%:
 - ✓ Locales en el punto de punción: hematomas o pseudoaneurismas femorales. Arteriales, como la rotura arterial en el momento de dilatar el segmento estenótico es la complicación mas seria que puede ocurrir o la trombosis arterial aguda por la manipulación del vaso ocluyendo la luz arterial de forma completa o por disección de la arteria, esto lo solucionaremos colocando un stent.
 - ✓ Complicaciones sistémicas: el fracaso renal agudo por el uso de contraste yodado, más frecuente en pacientes diabéticos o por alergia al níquel y titanio que es el material utilizado para fabricar los stent.

CASOS CLÍNICOS

Paciente 1

Varón de 54 años de edad, acude a la Unidad de Pie Diabético de la Clínica Universitaria de Podología por presentar úlcera en 4º y 3º dedo y hallux del pie derecho.

Presenta alergia a las Penicilinas y como antecedentes personales destaca DM tipo 1 ID, HTA, retinopatía y nefropatía diabética.

Como factores de riesgo presenta mal control endocrinológico y sedentarismo.

Acude a consulta por presentar úlcera en pulpejo del 4º dedo del pie derecho con escara necrótica de 2 meses de evolución, con presencia de signos de infección, dolor y PTB +. También presentaba úlcera más superficial en 3º dedo y pulpejo del hallux PD (Figs. 4 y 5).

En la exploración se observan síntomas neuropáticos positivos, aunque el monofilamento y el biotensiómetro eran negativos.

En la exploración vascular, no presentaba claudicación intermitente, el vello distal estaba ausente, los pulsos del tibial posterior de ambos pies estaban ausentes aunque los pulsos pedios sí eran palpables.

El ITB en el pie derecho era de 1,3 y en el pie izquierdo de 1,53 siendo ambos resultados compatibles con calcificación arterial. Al realizar el IDB dio un resultado de 0,5 compatible con isquemia.

La TcPO2 dio un resultado en el pie derecho de 6mmHg.

En base a toda la exploración del paciente y al observar la mala evolución con las curas locales y antibioterapia oral, llegando a la exposición ósea de la falange del 4º dedo, se deriva al paciente al cirujano vascular de su hospital de referencia.

Tras 10 días de espera de ser atendido por su médico vascular, el paciente decide acudir a consulta de forma privada.

El informe adjunta un diagnóstico principal de Arterioesclerosis de la aorta y una impresión diagnóstica de Arterioesclerosis de las extremidades inespecificadas. Además la arteriografía muestra:

- Alteración perfusión AFS.

- Poplítea suspendida: con calcio en la 2ª porción que hace invisible su luz.
- Distales intensamente calcificadas.

Por todo ello, el cirujano vascular considera oportuno realizar una **angioplastia ileofemoral y femoropoplítea**.

2 días después, tras la revascularización endovascular el paciente vuelve a acudir a consulta en la Unidad de Pie Diabético de la Clínica Universitaria de Podología presentando ahora un ITB de 0,81 y una TcPO₂ de 34 mmHg, estando por lo tanto el paciente en condiciones óptimas para realizar la cirugía del 4º dedo y asegurar un pronóstico adecuado.

A fecha de 7 de Mayo de 2010 al paciente se le realiza una amputación del 4º dedo del pie izquierdo y continúa con curas locales en las úlceras del 3º dedo y zona distal del hallux. A los dos meses de evolución el paciente cierra todas las heridas y se le da el alta (Fig. 6).

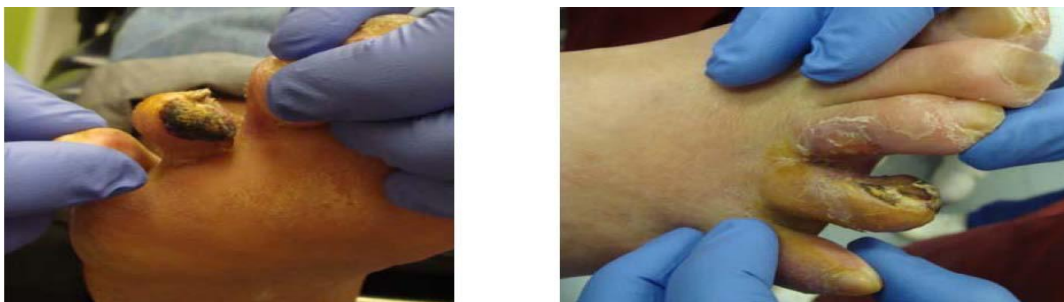

Figura 4 y 5. Aspecto de las úlceras del paciente 1.

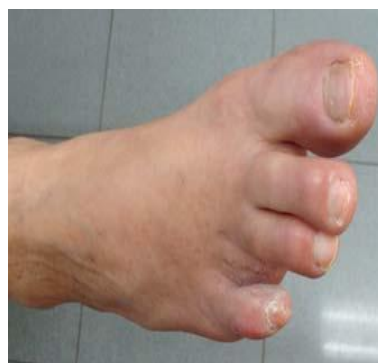

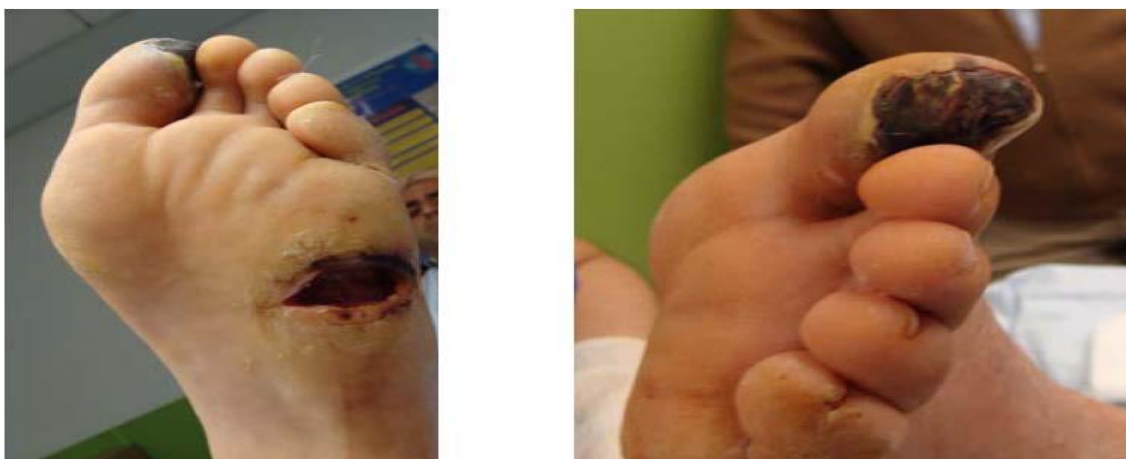Figura 6. Aspecto del cierre de la úlcera.

Paciente 2

Varón de 37 años, acude a la Unidad de Pie Diabético de la Clínica Universitaria de Podología por presentar úlcera en hallux, 5º cabeza metatarsal y talón del pie izquierdo (Figs. 6 y 7).

No presenta alergias medicamentosas conocidas y sus antecedentes personales son DM tipo 1 ID, nefropatía diabética e HTA. Como factores de riesgo, es fumador, sedentario y no está controlado con dieta.

Presenta placas necróticas en las úlceras del hallux, 5º cabeza metatarsal y talón del pie izquierdo, con presencia de dolor haciendo difícil su desbridamiento (Fig. 6 y 7)



Figuras 6 y 7. Aspecto de las úlceras del paciente 2.

Se decide la derivación al médico vascular por el mal pronóstico clínico que aportan las pruebas diagnósticas clínicas.

A la exploración se observan síntomas neuropáticos positivos, aunque el monofilamento y el biotensiómetro eran negativos.

A la exploración vascular presentaba claudicación intermitente, pulsos ausentes, el ITB en el pie izquierdo no era valorable y la TcPO₂ dió 0 mmHg.

Se decide la derivación al médico vascular por el mal pronóstico a la curación que aportan las pruebas diagnósticas clínicas.

Tras la revascularización el paciente presentaba pulsos presentes, ITB de 0,9 compatible con la normalidad y una TcPO₂ de 35 mmHg.

Por lo tanto fue viable realizarle la amputación del hallux y poder establecer un plan de curas locales que a los dos meses concluyó con la completa cicatrización de todas las heridas (Fig. 8).

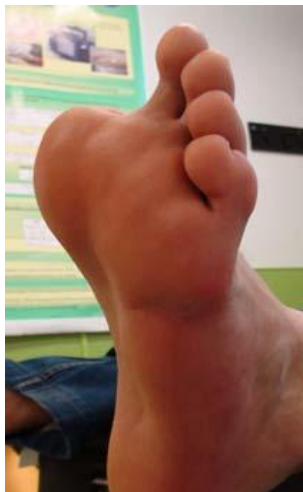

Fig. 8. Aspecto del cierre de la herida.

CONCLUSIONES

La elección entre una cirugía abierta y un procedimiento endovascular en el sector infrainguinal puede resultar difícil a partir de la literatura disponible, debido a la falta de consenso. La valoración de las probabilidades de éxito en un caso específico podría tener, en ocasiones, un fundamento más sólido sobre los resultados de la institución correspondiente que sobre las publicaciones procedentes de otros centros.

La ATP no aporta mayores beneficios clínicos para la claudicación intermitente leve-moderada que la corrección de los factores de riesgo cardiovascular, el tratamiento farmacológico y un programa de ejercicio periódico controlado. En la claudicación invalidante, la angioplastia puede tener valor por su impacto sobre la calidad de vida del enfermo y justificarse por su baja tasa de complicaciones, no comprometer segmentos vasculares adicionales o una cirugía posterior y la aceptable tasa de salvamento de la extremidad.

Basándonos en los dos casos clínicos anteriormente expuestos podríamos concluir que es necesario e imprescindible un aporte vascular adecuado para la cicatrización de las úlceras de pie diabético cuando éstas se presentan con un grado de isquemia.

El tratamiento principal por lo tanto, es una revascularización del miembro afecto mediante cirugía endovascular gracias a las ventajas que presentan los pacientes, corta edad, grado de la enfermedad arterial y buen estado del control

metabólico. Y así poder realizar una cura local óptima que beneficie a la cicatrización de la herida.

BIBLIOGRAFÍA

1. Balaz P, Rokosny S, Koznar B, Adamec M. Combined infrainguinal reconstruction and infrapopliteal intraluminal angioplasty for limb salvage in critical limb ischemia. *Interact Cardiovasc Thorac Surg*. 2009 Aug;9(2):191-4.
2. Urbano García J. Tratamiento percutáneo de la insuficiencia arterial crónica de los miembros inferiores. *Cardiovascular Risk Factor*. 2002;11(4):256-266.
3. Serrano Hernando FJ, Martín Conejero A. Enfermedad arterial periférica: aspectos fisiopatológicos, clínicos y terapéuticos. *Rev Esp Cardiol*. 2007;60(9):969-82.
4. Jozami S, Albertal M, Zaeferrer P, Pfund G, Fabiani A, Naumtsac G. Tratamiento de la isquemia crítica de miembros inferiores. *Rev Argent Cardiol*. 2010;79:129-33.
5. Arruabarrena Oyarbide A, Cano Tigueros E, Soguero Valencia I, Sesma Gutiérrez A, Viviens Redondo B, Marco Luque MA. Cirugía endovascular como tratamiento de elección en el sector femoropoplíteo y distal en isquemia crítica crónica de miembros inferiores en un servicio de angiología y cirugía vascular (1995-2001). *Angiología*. 2002;54(4):308-16.
6. Gutiérrez Julián JM, Cambolor Santervás L, Ramos Gallo MJ, Carreño Morrondo JA, Vaquero Lorenzo F. Aplicabilidad de la cirugía endovascular al sector femoropoplíteo distal. *Angiología*. 2003;55(Supl 1):125-144.
7. Linares Palomino JP, Acín F, Blanes Mompó JI, Collado Bueno G, López Espada C, Lozano Vilardell P. Tratamiento endovascular de la patología arterial de los miembros inferiores. *Angiología*. 2007;59(Supl 1):79-112.

BIBLIOGRAFÍA DE CONSULTA

1. Martín Álvarez A, González Fueyo MJ, Malo E, Barbas Galindo MJ, Ortega Martín JM, Fernández Morán C. Angioplastia trasluminal percutánea del sector femoropoplíteo distal en la isquemia crítica. *Angiología*. 2004;56(1):4-16.
2. Gerassimidis T, Karkos CD, Karamanos D, Kamparoudis A. Current endovascular management of ischemic diabetic foot. *Hippokratia*. 2008;12(2):67-73.
3. Alexandrescu V, Hubermont G, Philips Y, Guillaumie B, Ngongang CH, Coessens V. Combined primary subintimal and endoluminal angioplasty for ischemic inferior-limb ulcers in diabetic patients: 5-year practice in a multidisciplinary "Diabetic foot" service. *Eur J Vasc Surg*. 2009;37:448-56.

Recibido: 6 julio 2011.

Aceptado: 24 octubre 2011.