

Anatomía Veterinaria

11. Intestino delgado e intestino grueso: estudio anatómico en los mamíferos domésticos

Concepción Rojo Salvador. M^a Encina González Martínez.

Ilustraciones
M^a Luisa Cárdenas Rondón

Departamento de Anatomía y Anatomía Patológica Comparadas. Facultad de Veterinaria.
Universidad Complutense. Av. Puerta de Hierro s/n. 28040 Madrid.
rojosalv@vet.ucm.es encinagonzalez@vet.ucm.es

Resumen: Abordamos en este trabajo el estudio de la anatomía del intestino delgado y del intestino grueso en los mamíferos domésticos (carnívoros, suidos, rumiantes y équidos) para su utilización como guión en las prácticas de Anatomía Veterinaria. Estudiamos las morfologías externa e interna del intestino aislado, identificando sus diferentes partes, su posición anatómica, los medios de fijación y su vascularización e inervación. Mostramos imágenes reales y esquemas. Para completar el estudio se recomienda consultar el guión nº 12 de esta serie.

Palabras clave: anatomía. Intestino delgado. Intestino grueso. Mamíferos domésticos.

Abstract: This work, intended to serve for anatomy practice sessions, focuses on the study of the anatomy of both small and large intestines in the domestic mammals (carnivore, swine, ruminant and equine). Different aspects are examined: external and internal morphologies of intestines, parts consisting, anatomical positions, ligaments, vascularization and innervation. Photographs and pictures illustrate this data. For more information see chapter nº12 in this series.

Keywords: anatomy. Small intestine. Large intestine. Domestic mammals.

OBJETIVOS

- Estudio de las diferentes partes del intestino delgado: **duodeno, yeyuno e ileon**. Morfología y disposición.
- **Duodeno y páncreas**: papilas duodenales
- Estudio de las diferentes partes del intestino grueso: **ciego, colon, recto y canal anal**. Morfología, disposición y diferencias entre especies.

- [Unión ileocólica y cecocólica](#)
- Estudio detallado del [colon ascendente en las diferentes especies](#). Partes, morfología y disposición.
- Identificar los [ligamentos y sistemas de fijación](#).

ESTUDIO DE LA VASCULARIZACIÓN E INERVACIÓN DEL INTESTINO. MORFOLOGÍA, PARTES Y DISPOSICIÓN DEL INTESTINO DELGADO

El intestino delgado consta de 3 partes: [duodeno](#), [yeyuno](#) e [ileon](#), siendo el yeyuno la parte más larga con diferencia (Figs. 1 y 2).

Duodeno

Es la primera parte, comienza en el píloro. Está suspendido por el mesoduodeno, que es corto excepto en los carnívoros. Tiene 3 partes divididas por 2 flexuras (Figs. 1 y 2): [duodeno craneal](#), se dirige hacia la derecha a lo largo de la cara visceral del hígado y llega hasta la [flexura craneal](#); se relaciona con hígado y páncreas (Fig. 2) y forma la denominada [asa sigmoidea](#) en el caballo, rumiantes y cerdo; el asa sigmoidea presenta un ensanchamiento (más marcado en humanos), la ampolla duodenal. El [ligamento hepatoduodenal](#) une la parte craneal del duodeno al hígado (Fig. 3); en este punto desemboca el conducto biliar y los conductos pancreáticos mediante las [papilas duodenales mayor](#) (colédoco y pancreático principal) (Fig. 4) y [menor](#) (pancreático accesorio). La segunda parte del duodeno es el [duodeno descendente](#) (no cubierto por omento mayor) que va desde la flexura craneal hasta el riñón derecho; caudal al riñón derecho está la [flexura caudal](#), que gira hacia la izquierda y en dirección craneal (porción transversa del duodeno). Tras ella está el [duodeno ascendente](#), cerca del riñón izquierdo, que se dirige cranealmente y luego gira ventralmente en la [flexura duodenoyeyunal](#), la cual da paso al yeyuno. El duodeno ascendente se une al colon descendente por el [pliegue duodenocólico](#) (Fig. 6). El duodeno descendente y ascendente forman una U (Fig. 1) que rodea caudalmente la raíz del mesenterio y la arteria mesentérica craneal.

Yeyuno

Comienza en la flexura duodenoyeyunal, es muy largo, se dispone en asas (Figs. 1, 2 y 5), y está sujeto al techo de la cavidad abdominal por un amplio mesenterio ([mesoyeyuno](#)) que le permite desplazamientos (sobre todo en carnívoros y équidos). Este mesenterio está recorrido por numerosos vasos yeyunales que irrigan las asas, y contiene importante nódulos linfáticos (Figs. 5 y 6). En los carnívoros las asas yeyunales ocupan la parte ventral o ventrolateral de la cavidad abdominal, cubiertas por el omento mayor, mientras que el resto del intestino se desplaza hacia el techo. En el cerdo, las asas yeyunales ocupan la parte ventral derecha aunque pueden extenderse en el suelo hacia el lado izquierdo, ventrales al cono espiral (que forma el colon ascendente de esta especie) y al ciego. En los rumiantes el estómago desplaza a las fuertemente enrolladas asas yeyunales hacia la

derecha, rodeando al colon ascendente (que en esta especie forma giros aplanados en forma de disco). En los caballos, las asas yeyunales tienden a situarse en el cuadrante dorsal izquierdo de la cavidad abdominal, pero debido a la gran longitud de su mesenterio, las grandes asas yeyunales no se confinan a una zona en particular.

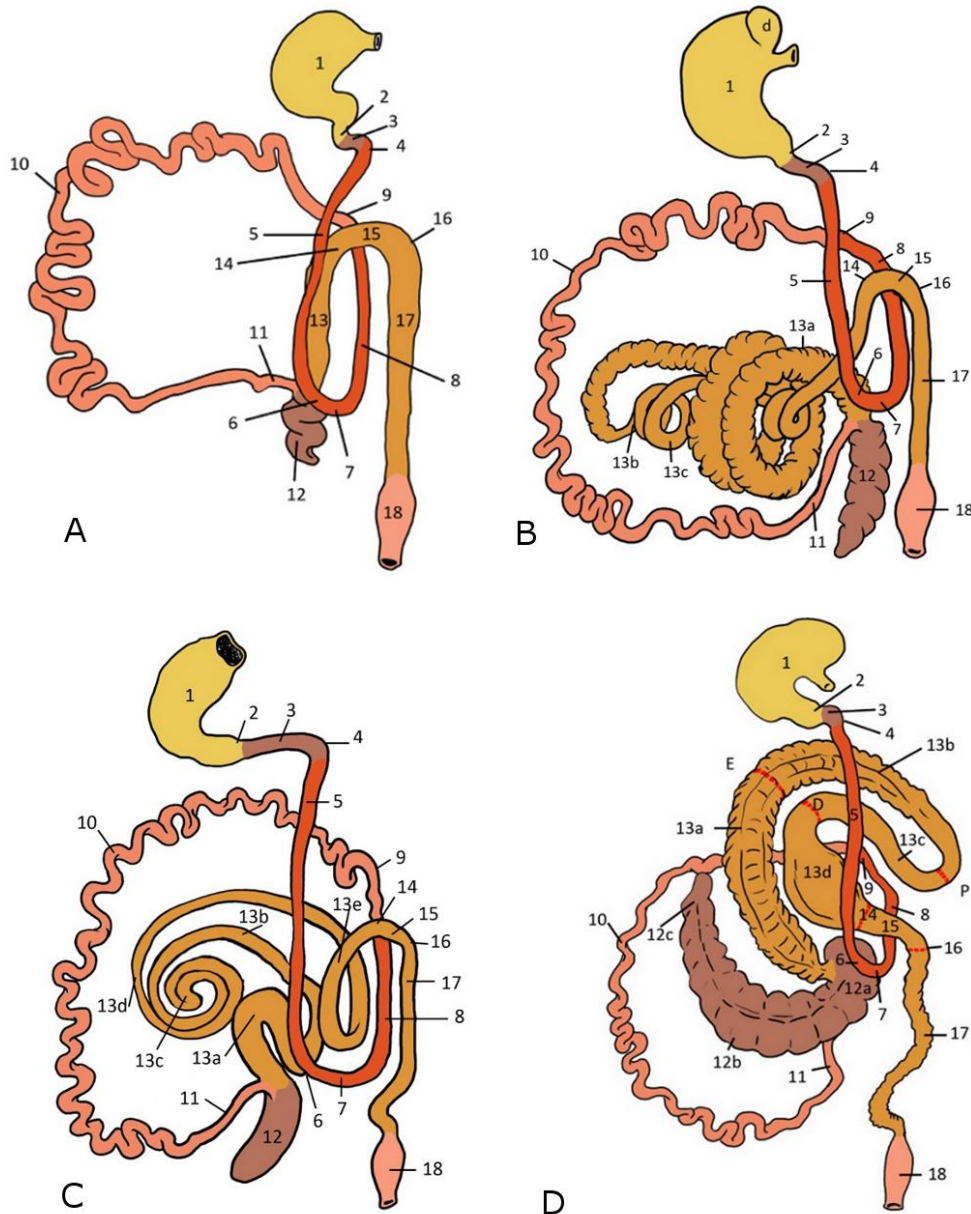


Figura 1. Partes del intestino en las diferentes especies. **A** Carnívoro. **B** Suido. **C** Rumiante. **D** Équido. **1** Estómago. **2** Píloro. **3** Duodeno craneal **4** Flexura craneal del duodeno. **5** Duodeno descendente. **6** Flexura caudal del duodeno. **7** Duodeno transverso. **8** Duodeno ascendente. **9** Flexura duodenoyeyunal. **10** Yeyuno. **11** Ileon. **12** Ciego: (solo se muestra en la figura D: **12a** Base. **12b** Cuerpo. **12c** Vértice). **13** Colon ascendente (Solo en la figura B: **13a** Giros centrípetos. **13b** Flexura central del cono. **13c** Giros centrífugos). (Solo en la figura C: **13a** Asa proximal. **13b** Giros centrípetos del asa espiral. **13c** Vértice del asa espiral. **13d** Giros centrífugos. **13e** Asa distal). (Solo en la figura D: **13a** Colon ventral derecho. **13b** Colon ventral izquierdo. **13c** Colon dorsal izquierdo. **13d** Colon dorsal derecho. **E** Flexura esternal. **D** Flexura diafragmática. **P** Flexura pélvica). **14** Flexura derecha del colon. **15** Colon transverso. **16** Flexura izquierda del colon. **17** Colon descendente. **18** Recto.

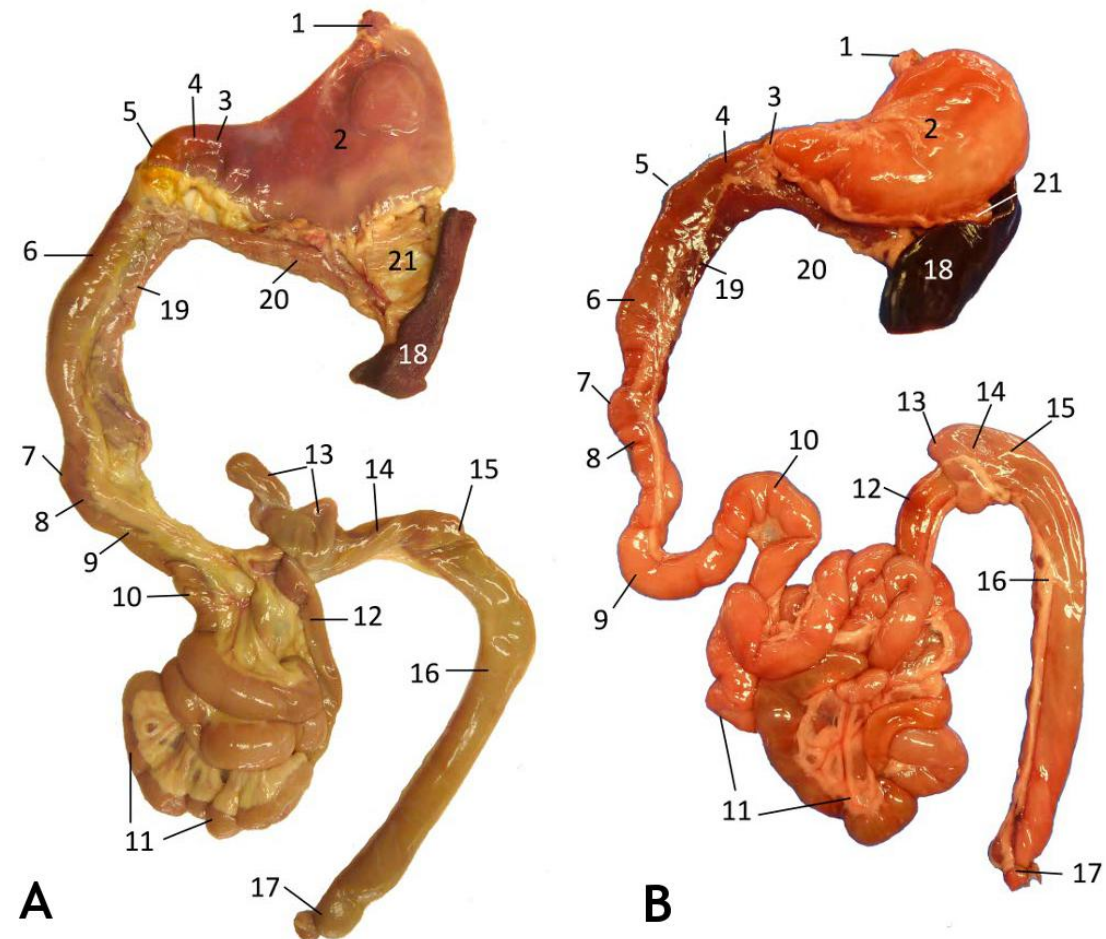


Figura 2. Partes del intestino del perro y del gato, vista ventral. **A** Perro. **B** Gato. 1 Esófago. 2 Estómago. 3 Píloro. 4 Duodeno craneal. 5 Flexura craneal del duodeno. 6 Duodeno descendente. 7 Flexura caudal del duodeno. 8 Duodeno transverso. 9 Duodeno ascendente. 10 Flexura duodenoyeyunal. 11 Yeyuno. 12 Ileon. 13 Ciego. 14 Colon ascendente. 15 Colon transverso. 16 Colon descendente. 17 Recto. 18 Bazo. 19 Páncreas, lóbulo derecho. 20 Páncreas, lóbulo izquierdo. 21 Ligamento gastroesplénico.

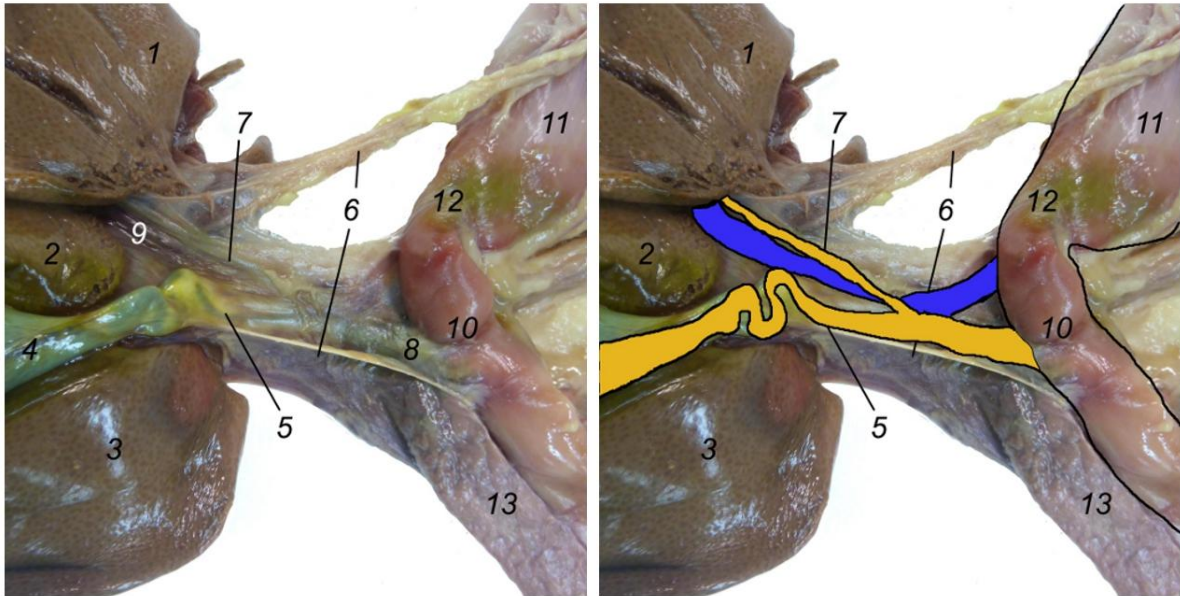
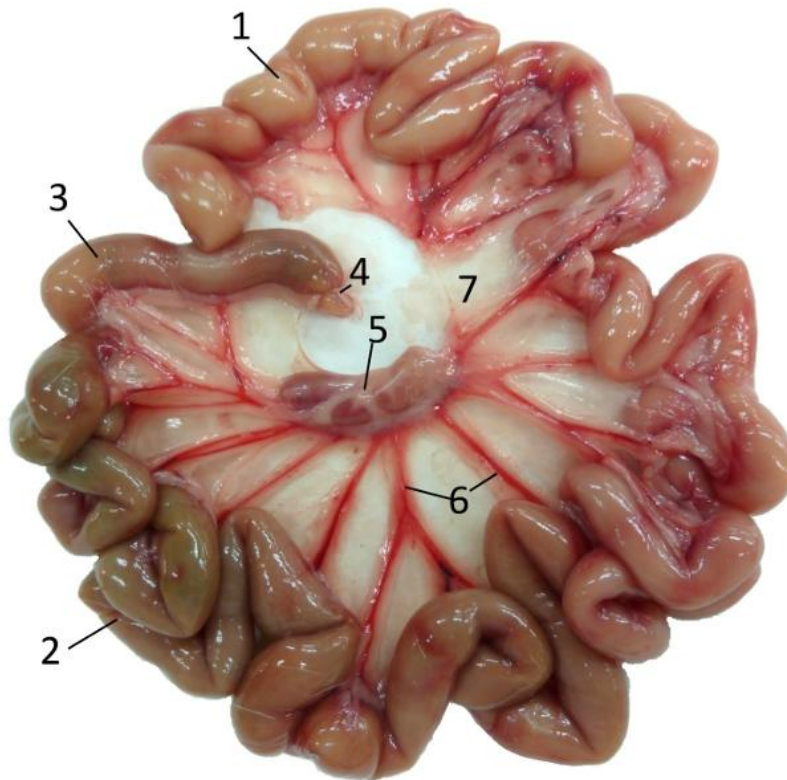


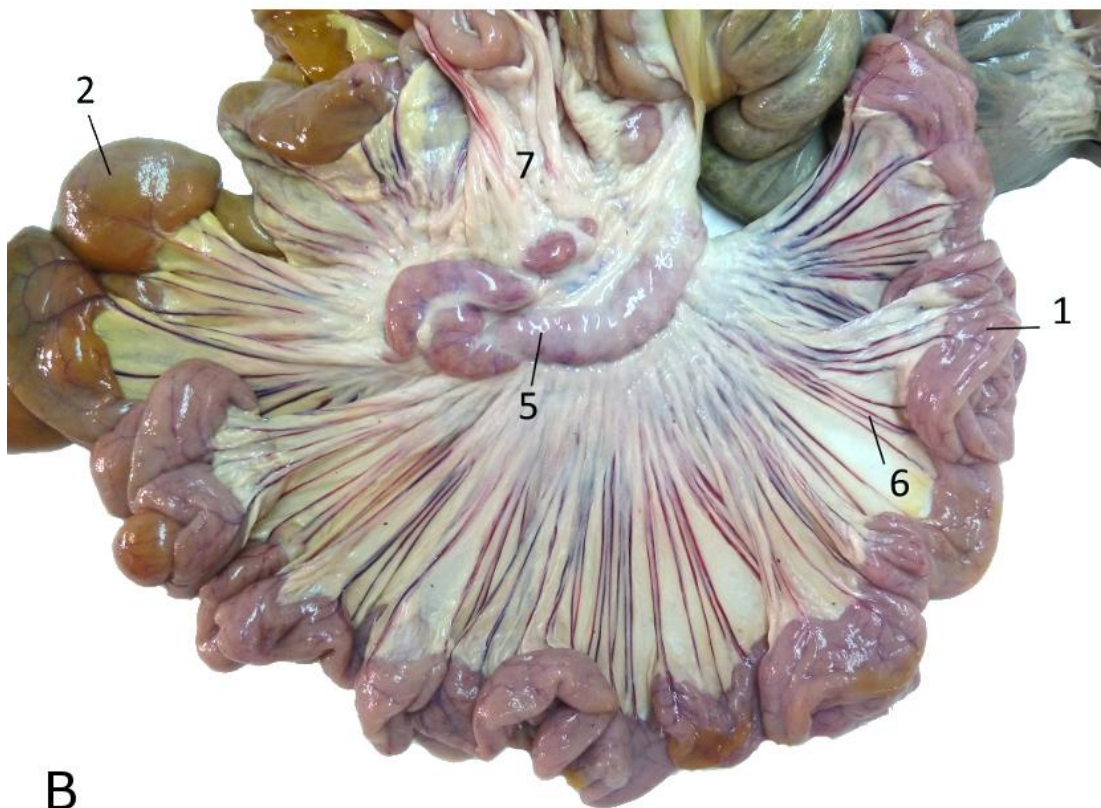
Figura 3. Entrada del conducto colédoco en el duodeno (gato). **1** Lóbulo izquierdo lateral del hígado. **2** Lóbulo cuadrado. **3** Lóbulo derecho lateral del hígado. **4** Vesícula biliar. **5** Conducto cístico (en el gato tiene un recorrido más largo y tortuoso que en el perro). **6** Ligamento hepatoduodenal (parcialmente cortado). **7** Conducto hepático (en el gato puede haber más de uno uniéndose al cístico). **8** Conducto biliar o colédoco entrando en duodeno craneal, papila mayor. **9** Vena porta. **10** Duodeno craneal. **11** Región pilórica del estómago. **12** Píloro. **13** Páncreas.

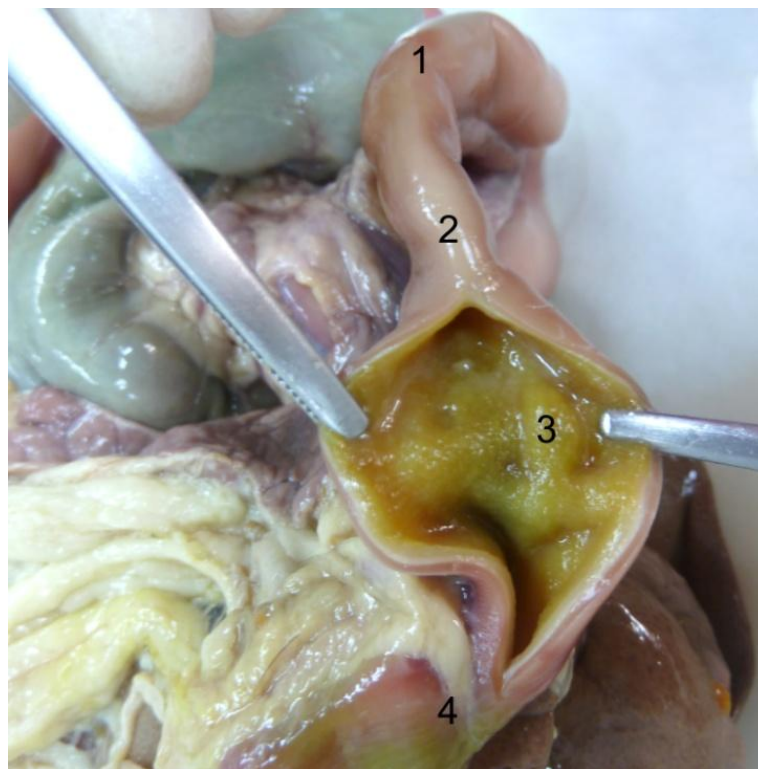

Figura 4. Papila duodenal mayor del gato, en la ampolla hepatopancreática. **1** Píloro. **2** Duodeno craneal. **3** Papila duodenal mayor (a unos 3 cm. del píloro). **4** Duodeno descendente.



A



B

Figura 5. Yeyuno. **A** Gato. **B** Cerdo. **1** Asas yeyunales. **2** Asas yeyunales finales. **3** Ileon. **4** Sutura artificial en la unión del íleon con el colon . **5** Nódulos linfáticos del mesoyeyuno. **6** Vasos yeyunales en el mesoyeyuno. **7** Mesoyeyuno.

Ileon

Parte terminal, corta, que conecta con el intestino grueso (Figs. 1, 2; 5 A y 6). Está sujeto por el **mesoíleon** y unido al ciego por el **pliegue ileocecal** (Figs. 7 y 8). Este pliegue parte del lado opuesto al mesenterio y se extiende cranealmente hasta un punto que se considera la unión yeyuno-ileon. El íleon termina proyectándose hacia la luz del colon, formando la **papila ileal** (antes denominada válvula ileocecal, funcionalmente muy importante). La papila consta de un **esfínter ileal** y un **orificio ileal** (Fig. 9). En los équidos la papila ileal no se abre en el colon sino en la base del ciego. También existe un acúmulo de fibras (más marcado en équidos y suidos) denominado frenillo de la papila ileal.

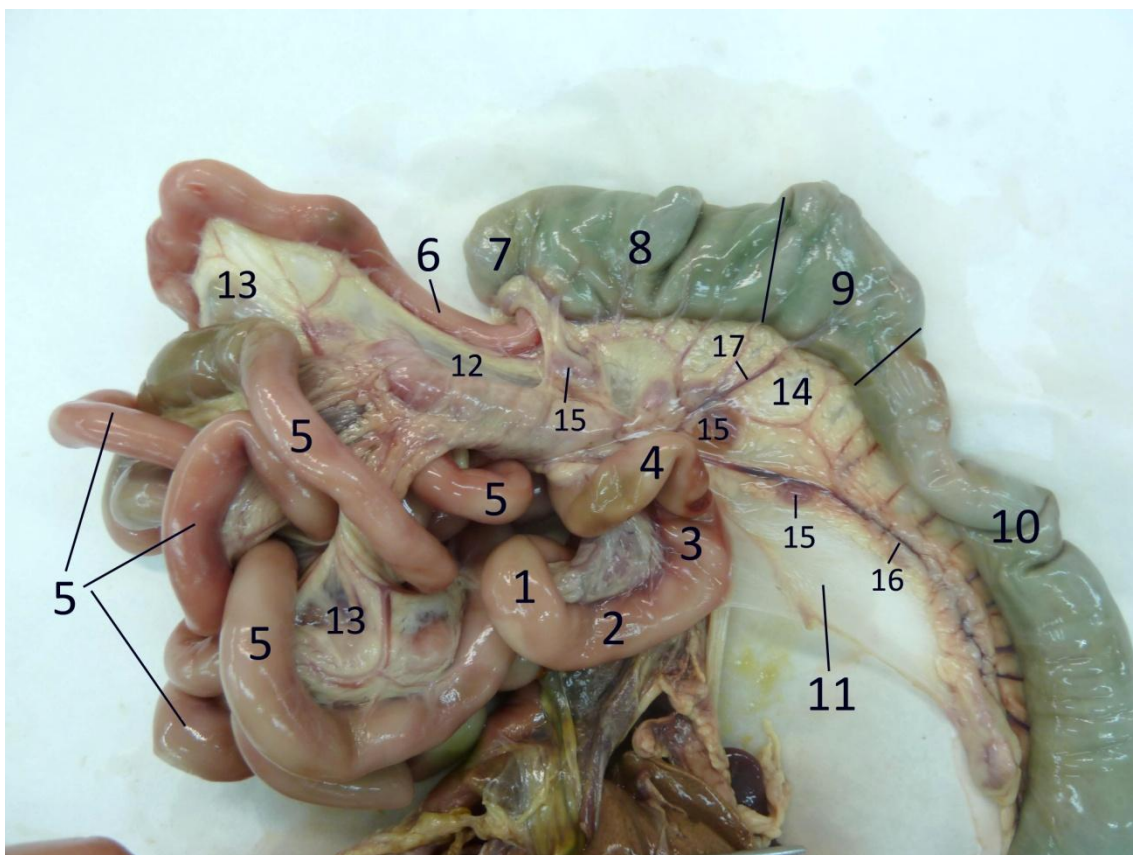


Figura 6. Partes del intestino delgado y del intestino grueso del gato (no se ven el duodeno craneal y descendente -tapados por las asas yeyunales- ni tampoco el recto). **1** Flexura caudal del duodeno. **2** Duodeno transverso. **3** Duodeno ascendente. **4** Flexura duodenoyeyunal. **5** Yeyuno (asas). **6** Ileon. **7** Ciego. **8** Colon ascendente. **9** Colon transverso. **10** Colon descendente. **11** Pliegue duodenocólico. **12** Mesoíleon. **13** Mesoyeyuno. **14** Mesocolon. **15** Nódulos linfáticos del mesocolon. **16** Arteria cólica izquierda. **17** Arteria cólica media.

MORFOLOGÍA, PARTES Y DISPOSICIÓN DEL INTESTINO GRUESO

El intestino grueso consta de 3 partes: **ciego**, **colon** y **recto**.

La apariencia del ciego y del colon en suidos y équidos es saculada (ver Figs. 10 y 12) debido a que la capa muscular se concentra en bandas planas longitudinales o **tenias**. Entre las tenias, la pared intestinal se dispone formando filas de saculaciones o **haustras**. Entre 2 saculaciones adyacentes se proyectan pliegues semilunares hacia el interior del intestino para aumentar la superficie de absorción.

Ciego

Parte inicial del intestino grueso, ciega, que se abre libremente en el colon cerca de la papila ileal (Figs. 1, 2, 7-12) excepto en équidos. En éstos existe un **orificio cecocólico** delimitado por dos pliegues que a su vez forman la **válvula cecocólica**, y el músculo que rodea el orificio es el **músculo esfínter del ciego**. El ciego consta de un **cuerpo** y de un **vértice libre** en todas las especies, y en el caballo además posee una **base**, dilatación dorsal que es fija (Figura 1 D). En todas las especies el ciego se sitúa al lado derecho de la cavidad abdominal excepto en los suidos, en los que se sitúa a la izquierda. En los carnívoros el ciego se encuentra muy dorsal en el flanco derecho, ventral a las apófisis transversas de L2-L4. En esa posición se relaciona con duodeno descendente y flexura caudal del duodeno, con páncreas, riñón derecho, raíz del mesenterio, etc. El ciego es muy pequeño en el **gato**, y con forma de coma (Figs. 2 B, 6 y 7). Es algo más grande en el **perro**, con forma de tirabuzón y el vértice dirigido hacia craneal (Figs. 2 A y 8). En los **suidos** el ciego es grande (Fig. 10), presenta en su pared 3 bandas musculares o tenias (medial, lateral y ventral) así como saculaciones o haustras, y su vértice se dirige caudal hacia la entrada de la pelvis. En los **rumiantes** el ciego presenta una ligera forma de S y no tiene tenias ni haustras (Figs. 11 A, B). Su parte inicial se une firmemente al mesenterio y es más estable, pero su extremo ciego se proyecta desde el receso supraomental y se dirige caudal. Si está lleno puede distenderse y alcanzar la cavidad pelviana, curvándose hacia la izquierda. En el **caballo** el ciego constituye una gran bolsa alargada, con forma de coma (Fig. 12). Consta de base, cuerpo y vértice. En su base desemboca el íleon, y consta de una curvatura mayor dorsal y una curvatura menor ventral. La base ocupa la parte dorsal derecha de la cavidad abdominal, parcialmente cubierto por las costillas y no cubierta por peritoneo. Contacta con el techo y los órganos sublumbaros desde la costilla 15 hasta la tuberosidad coxal, pero la adhesión dorsal más directa ocurre con páncreas y riñón derecho. Esta unión retroperitoneal se extiende caudalmente hasta L2. La base también se fusiona con la raíz del mesenterio medialmente, y con el colon dorsal derecho cranealmente. El cuerpo corre ventralmente antes de girar a craneal. Al principio está aplicado contra el flanco derecho, pero a medida que se hunde en el abdomen se desplaza medialmente, y al alcanzar el suelo de la cavidad abdominal se sitúa entre las partes ventrales del colon ascendente. Presenta 4 tenias: dorsal, ventral, lateral y medial, y 4 hileras de haustras entre ellas. En las tenias lateral y medial discurren las vías de conducción y poseen nódulos linfáticos cecales. La lateral se une al colon ascendente por el pliegue cecocólico. En la tenia dorsal se inserta el pliegue ileocecal y la tenia ventral es libre. El ciego termina en un vértice, al lado del cartílago xifoides (unos 20 cm. caudal a él).

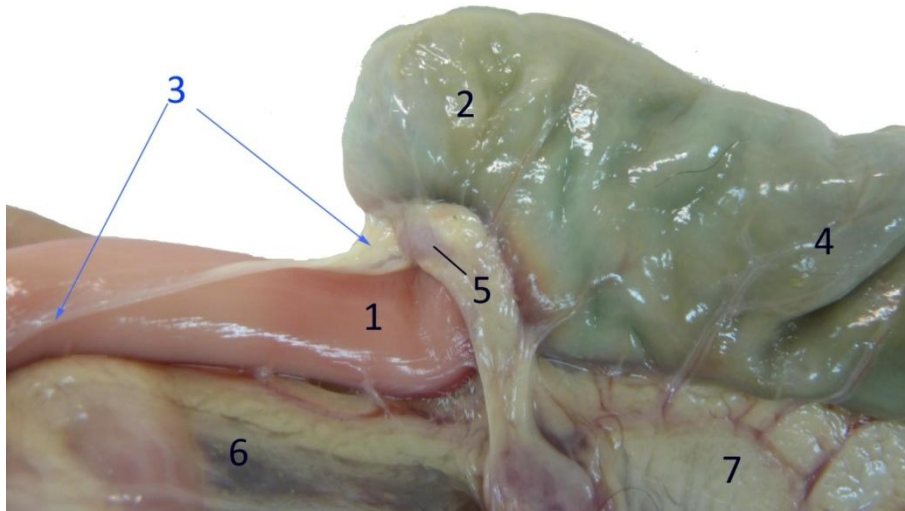


Figura 7. Unión ileo-ceco-cólica en el gato. 1 Ileon. 2 Ciego. 3 Pliegue ileocecal. 4 Colon ascendente. 5 Nódulo linfático cecal (no presente en perro). 6 Mesoíleon. 7 Mesocolon.

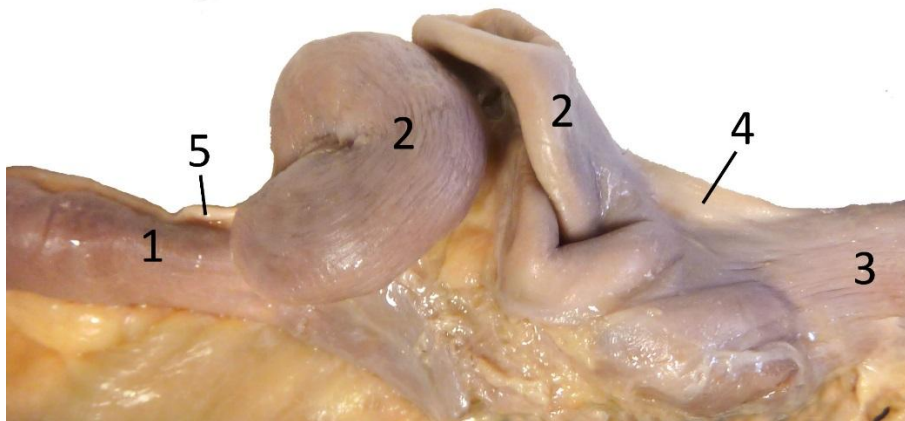


Figura 8. Unión ileo-ceco-cólica en el perro. 1 Ileon. 2 Ciego. 3 Colon ascendente. 4 Pliegue cecocólico. 5 Pliegue ileocecal.

Colon

Consta de 3 partes: **colon ascendente** (desde la desembocadura del ileon hasta la flexura cólica derecha), **colon transverso** (de flexura cólica derecha a flexura cólica izquierda) y **colon descendente** (de flexura cólica izquierda hasta desembocar en el recto, en la entrada de la cavidad pelviana).

- Presenta una disposición simple en **carnívoros** (Figs. 1 A, 2 y 6), al igual que en humana: el colon ascendente se sitúa cranealmente y en el lado derecho de la cavidad abdominal; el colon transverso cruza de derecha a izquierda por

delante de la arteria mesentérica craneal; el colon descendente se sitúa caudalmente y en la izquierda.

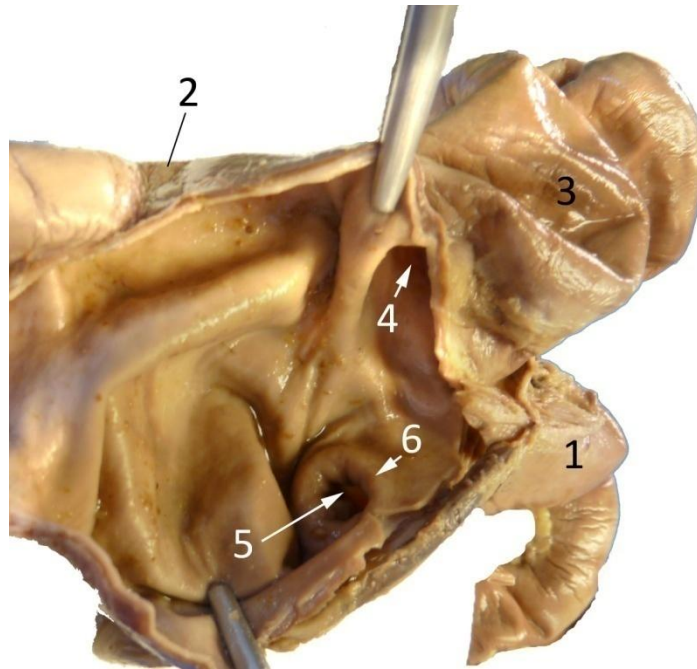


Figura 9. Papila ileal del perro. Vista desde el colon ascendente, abierto en su unión con el ileon. 1 Ileon. 2 Colon ascendente abierto. 3 Ciego. 4 Orificio cecocólico. 5 Orificio ileal de la papila ileal. 6 Músculo esfínter del ileon de la papila ileal. La papila ileal la forman el orificio y el esfínter.

- Colon de los **suidos y rumiantes**. El colon ascendente es el que experimenta más cambios. En ambas especies forma un asa espiral, es decir, se encuentra enrollado en espiral sobre sí mismo formando **asas centrípetas**, es decir en dirección al centro de la espiral. En el centro de la espiral está la **flexura central**, a partir de la cual cambia la dirección del giro, formando las **asas centrifugas** que giran en dirección opuesta, desde el centro hacia afuera.

En el cerdo este asa espiral forma un cono grueso de asas apiladas (Fig. 10), donde los giros centrípetos van en la parte exterior del cono y constan de 2 tenias, con saculaciones y pliegues semilunares, mientras que los centrífugos se disponen internos y su pared es lisa. En los rumiantes (en los que el colon carece de tenias y haustras) el asa espiral está precedida por un **asa proximal**, y seguida de un **asa distal** (Figs. 11 A, B). Las vueltas o giros se disponen, no apiladas unas sobre otras como en el cerdo, sino en un mismo plano, formando un disco. El colon transverso y el colon descendente siguen la misma disposición que en carnívoros.

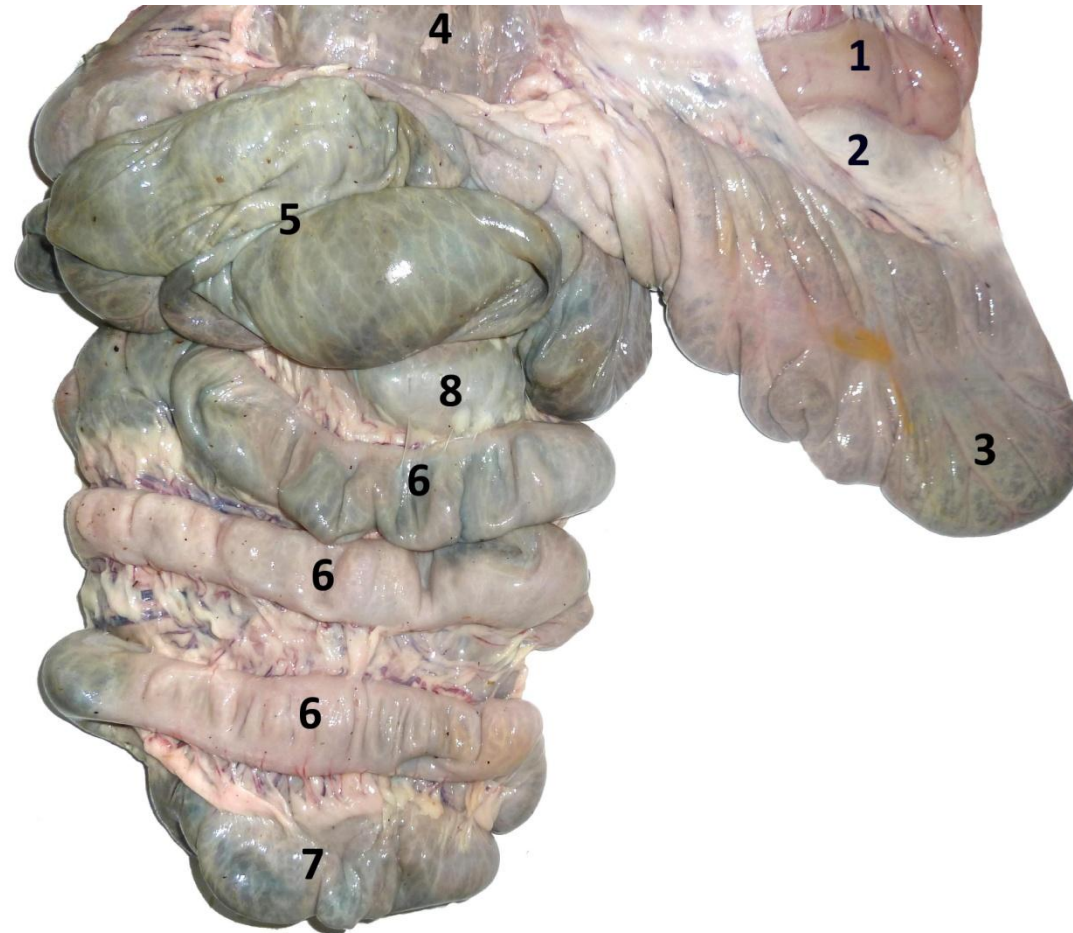


Figura 10. Colon ascendente (formando un cono de vértice ventral) y ciego del cerdo. 1 Ileon. 2 Pliegue ileocecal. 3 Vértice del ciego. 4 Base del ciego. 5 Primer giro centrípeto del colon espiral (colon ascendente). 6 Giros centrípetos (en la parte externa del cono, con tenias y haustras). 7 Flexura central (vértice del colon espiral). 8 Giro centrifugo (en la parte interna del cono, sin tenias ni haustras).

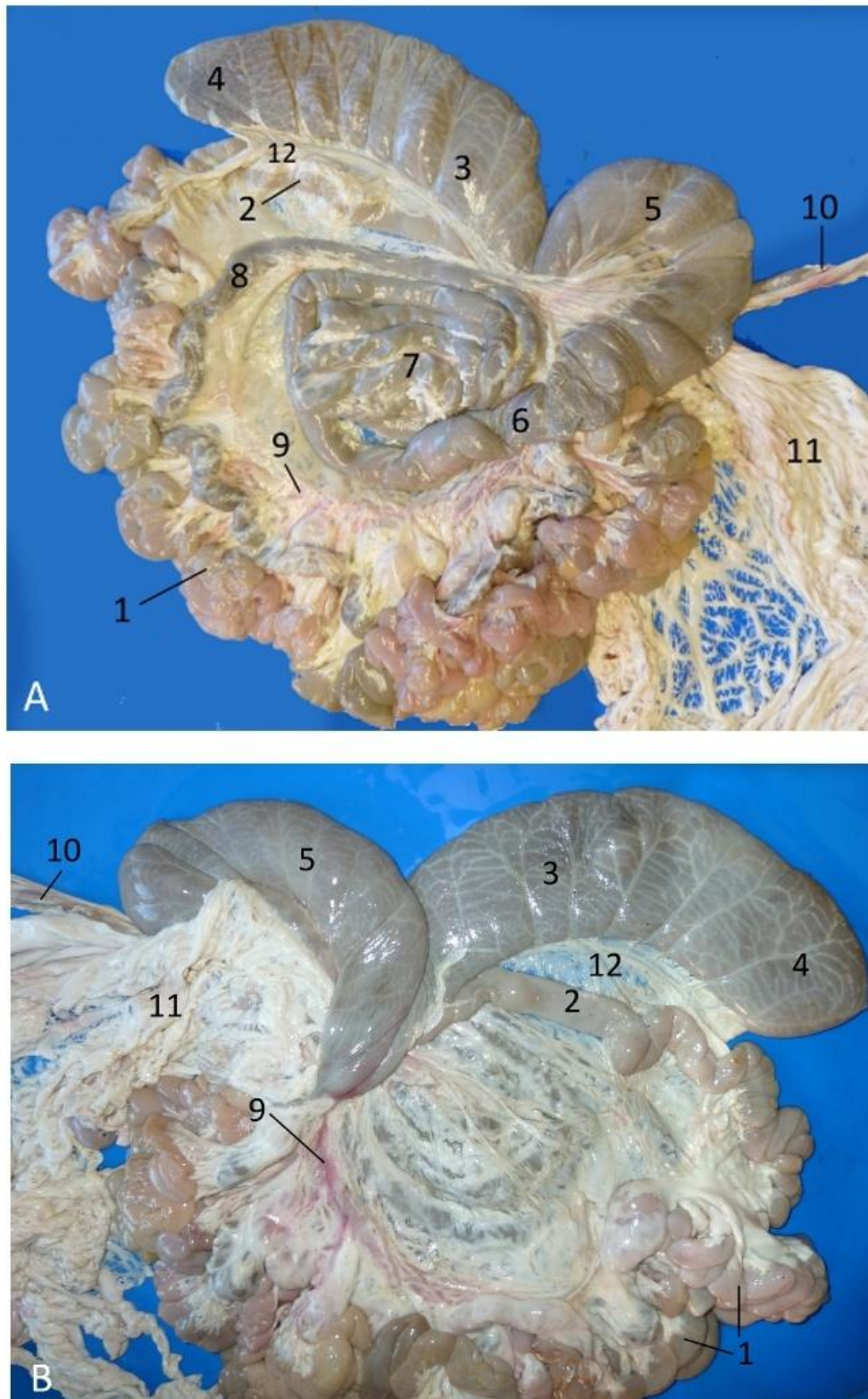


Figura 11. Intestino de cordero. **A** Vista izquierda. **B** Vista derecha. **1** Yeyuno. **2** Ileon. **3** Cuerpo del ciego. **4** Vértice del ciego. **5** Asa proximal del colon ascendente. **6** Primer giro centrípeto entrando al asa espiral. **7** Centro del asa espiral. **8** Último giro centrífugo saliendo del asa espiral. **9** Vasos mesentéricos. **10** Colon descendente. **11** Omentos. **12** Pliegue ileocecal.

- Colon del **équido**. No solamente es más largo sino que también es más ancho (se denomina “colon mayor” al colon ascendente más el transverso) (Fig. 12). El colon ascendente se dobla 2 veces sobre sí mismo, formando 2 grandes U, una encima de la otra (dorsal y ventral), las cuales ocupan la mitad ventral de la cavidad abdominal. La parte abierta de estas U se dirige caudalmente. El colon ascendente tiene, por tanto, 4 partes: 2 partes en el lado derecho y 2 en el lado izquierdo. Son: 1º: **colon ventral derecho**, que se dirige desde el ciego, cranealmente, hasta un doblez o flexura cerca del esternón, la **flexura esternal**. Todo el colon ventral posee cuatro tenias y saculaciones y pliegues semilunares. 2º: el **colon ventral izquierdo** va desde la flexura esternal, por el lado izquierdo de la cavidad abdominal, hasta otra flexura más caudal, la **flexura pélvica**, punto en el cual se dobla sobre sí mismo delante de la entrada de la pelvis. (La flexura pélvica es permanente, no se pierde aunque se extraiga el colon de la cavidad abdominal. Es el punto de unión entre la U ventral y la U dorsal. Tiene gran importancia clínica). La 3ª parte del colon es el **colon dorsal izquierdo**, que va desde la flexura pélvica en dirección craneal hasta la **flexura diafragmática**; discurre en situación dorsal y por el lado izquierdo. Posee una tenia, pero no tiene saculaciones ni pliegues semilunares. La 4º parte del colon ascendente es el **colon dorsal derecho**, un segmento corto y ancho, que se extiende entre la flexura diafragmática y el colon transverso, y posee tres tenias, así como saculaciones y pliegues semilunares. A continuación continúa el **colon transverso**, que pasa de derecha a izquierda por delante de la arteria mesentérica craneal. En el lado izquierdo se continúa como **colon descendente** (“colon menor o flotante”), que es muy largo y está suspendido por el largo mesocolon descendente. Las grandes asas del colon descendente se sitúan en el lado izquierdo, en el cuadrante dorsal. Colon transverso y descendente poseen dos tenias y saculaciones, que en el colon descendente están ocupadas por las características bolas fecales.

Recto

Es una parte recta que continúa desde el colon hacia la cavidad pelviana, terminando en el corto canal anal (Figs. 1, 2 y 12). Antes de él forma un ensanchamiento, la **ampolla rectal**, que es muy prominente en el caballo y que no existe en la oveja, la cabra y el gato.

Canal anal

Es la parte terminal (corta) del tracto digestivo. Rodea el orificio del ano. Su mucosa está cubierta por un epitelio estratificado escamoso y se une a la mucosa del recto por la **línea ano-rectal**. A la piel se une por la **línea ano-cutánea**. En carnívoros, antes de esta línea ano-cutánea desembocan las **glándulas anales**, y ya en la zona cutánea los **sacos paranales**. Rodeando el ano hay esfínteres externo e interno que mantienen cerrado el orificio.

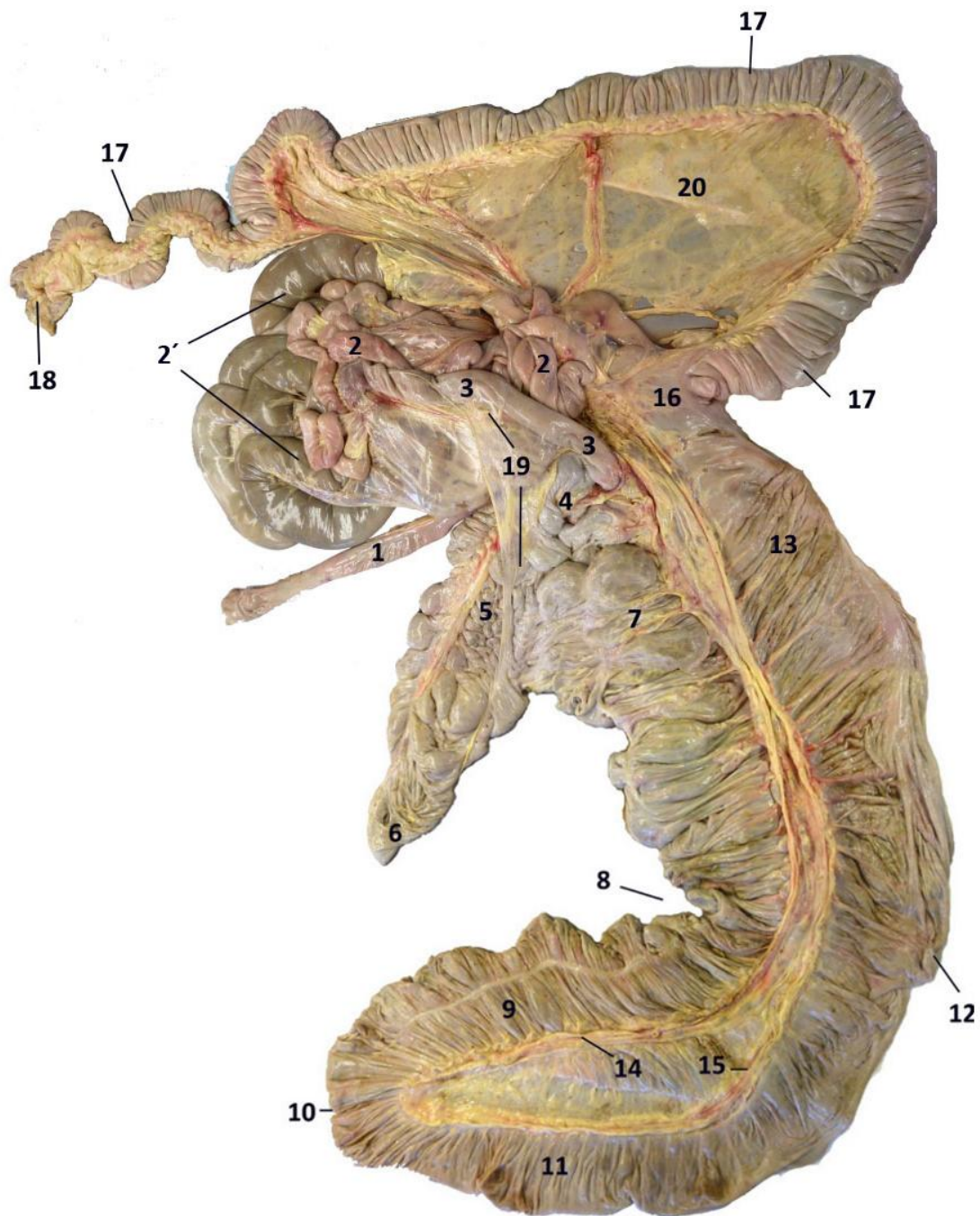


Figura 12. Intestino del caballo. 1 Duodeno ascendente. 2 Yeyuno inicial. 2' Yeyuno final. 3 Ileon. 4 Base del ciego. 5 Cuerpo del ciego. 6 Vértice del ciego. 7 Colon ascendente ventral derecho. 8 Flexura esternal. 9 Colon ascendente ventral izquierdo. 10 Flexura pélvica. 11 Colon ascendente dorsal izquierdo. 12 Flexura diafragmática. 13 Colon ascendente dorsal derecho. 14 Rama cólica de la arteria ileocólica. 15 Arteria cólica derecha. 16 Colon transverso. 17 Colon descendente. 18 Recto. 19 Pliegue ileocecal. 20 Mesenterio (mesocolon).

BIBLIOGRAFÍA DE CONSULTA

- Ashdown, R. y Done, S.H. 2012. *Atlas en color de Anatomía Veterinaria. El caballo*. 2ª edición. Ed. Elsevier, Barcelona, España. 368 pp.
- Ashdown, R. R. y Done, S. H. 2011. *Atlas en color de Anatomía Veterinaria. Rumiantes*. 2ª edición. Ed. Elsevier, Barcelona, España., 272 pp.
- Clayton, H. M. y Flood, P. F. 1996. *Color atlas of Large Animal Applied Anatomy*. Ed. Mosby-Wolfe. 160 pp.
- Dyce, K. M.; Sack, W. O. y Wensing, C. J. G. 1996. *Anatomía Veterinaria*. 2ª edición. Ed. McGraw-Hill Interamericana, México. 952 pp.
- Done, S. H.; Goody, P. C.; Evans, S. A. y Stickland, N. C. 2010. *Atlas en color de Anatomía Veterinaria. El perro y el gato*. 2ª edición. Ed. Elsevier , Barcelona, España., 526 pp.
- König, H. E. y Liebich, H. G. 2008. *Anatomía de los animales domésticos. Tomo 2: Órganos, sistema circulatorio y sistema nervioso*. Ed. Médica Panamericana, Madrid, España. 400 pp.
- Ruberte, J. y Sautet, J. 1998. *Atlas de anatomía del perro y del gato. Vol. 3 Abdomen, Pelvis y Miembro Pelviano*. Ed. Multimédica. Barcelona, España, 120 pp.
- Schaller, O. 1996. *Nomenclatura anatómica veterinaria ilustrada*. Ed. Acribia. Zaragoza, España, 614 pp.

RECURSOS ELECTRÓNICOS

- Veterinary Anatomy. College of Veterinary Anatomy. University of Minnesota.
<http://vanat.cvm.umn.edu/>
- Veterinary Anatomy and Veterinary Physiology. WIKIVET.
http://en.wikivet.net/Anatomy_and_Physiology
- Digestive System, dog, cat. College of Veterinary Medicine. Washington State University.
http://www.vetmed.wsu.edu/cliented/anatomy/dog_digest.aspx#large_intestine

Pathophysiology of the digestive system. Colorado State University.
<http://www.vivo.colostate.edu/hbooks/pathphys/digestion/>

Recibido: 22 octubre 2014.

Aceptado: 15 diciembre 2014.